

کاربرد I-131-MIBG در بررسی تومورهای که

منشاء نورواندوکراین (APUD) دارند

دکتر محمد افتخاری، دکتر برزو رشیدی و دکتر مهرالسادات علوی

مؤسسه تحقیقات پزشکی هسته‌ای، دانشگاه علوم پزشکی و خدمات بهداشتی درمانی تهران

چکیده

در این مطالعه، از ۴۴ نفر مشکوک به بیماری‌هایی که منشأ نورواندوکراین داشتند، پس از اندازه‌گیری اپی نفرین، نوراپی نفرین و وانیل مندلایک اسید ادراری، و همچنین تصویربرداری با CT و سونوگرافی شکم، اسکن ایزوتوپ با I-131-MIBG انجام شد. نتیجه این بررسی حاکی است که نگاره برداری با I-131-MIBG یک روش تشخیصی غیرتهاجمی، حساس و اختصاصی برای نشان دادن محل تومورهای می باشد که منشأ نورواندوکراین اولیه، متاستاتیک، و یا راجعه دارند.

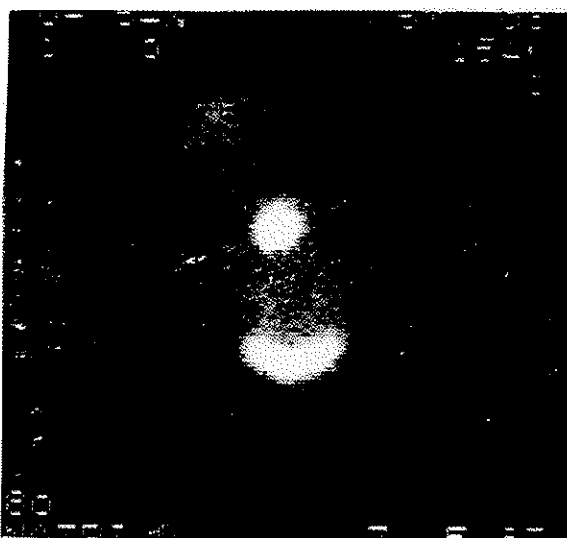
مقدمه

مدولای آدرنال که در قسمت مرکزی غده آدرنال قرار گرفته است، نسج کوچکی است که اپی نفرین و نوراپی نفرین ترشح می‌کند. تومورهای فونکسیونل خوش‌خیم یا بدخیم این بافت، فئوکروموسیتوما نامیده می‌شوند که ندولهای هیپرپلاستیک با قطر یک سانتیمتر یا بیشتر بوده و مقادیر زیادی اپی نفرین یا نوراپی نفرین آزاد می‌کنند. بافت مدولای آدرنال همچنین ممکن است دچار هیپرپلازی شود. سلولهای با منشأ تیغه عصبی (neural crest) خارج آدرنالها نیز ممکن است دچار تغییرات نئوپلاستیک شوند که باعث بروز پاراگانگلیوما و نوروبلاستوما می‌گردند (۱). جهت تشخیص و ارزیابی تومورهای مذکور، روشهای آزمایشگاهی، نگاره برداری (تصویربرداری) متعددی وجود دارند. استفاده از پزشکی هسته‌ای در تشخیص و درمان این تومورها از سال ۱۹۶۷ آغاز شد. آقای Morales و همکاران نشان دادند که اپی نفرین و پیش سازهای آن اگر با C-14 نشاندار شوند، در قسمت مرکزی آدرنال متمرکز می‌گردند. تحقیقات مستمر در این زمینه نهایتاً منجر به تصویربرداری از مدولای آدرنال با استفاده از منویدوبنزیل گوانیدین (MIBG) نشاندار شده با I-131 گردید (۲). MIBG ساختمانی شبیه نوراپی نفرین و گوانیتیدین دارد،

و بنابراین همانند اپی نفرین از پلاسما توسط سلولهای کرومافین برداشت می‌شود، اما فاقد خواص آدرنرژیک است.

مواد و روش کار

بعضی از بیماران برای اولین بار جهت بررسی وجود تومورهای که دارای منشأ تیغه عصبی می‌باشند و تعدادی نیز جهت بررسی عود احتمالی بعد از عمل جراحی، مورد مطالعه قرار گرفتند. بیماران دارای علائمی نظیر فشار خون بالا (hypertension) (حمله‌ای یا دائمی) سردرد، طپش قلب، تکیکاردی، فلاشینگ، تعریق، ضعف و سستی، احساس گرگرفتگی، کاهش وزن، اختلالات بینائی و حملات تشنجی بودند. در مورد همه بیماران، قبل از شروع این بررسی، آزمایشهای اپی نفرین، نوراپی نفرین، پلاسما ادراری و وانیل مندلایک اسید ادراری انجام و سایر روشهای تشخیصی از قبیل IVP، CT اسکن و سونوگرافی شکم و در مواردی آنژیوگرافی نیز بعمل آمد. مقدار I-131 تجویز شده بین ۱۸/۵ تا ۳۷ مگابکرل (۰/۵ تا ۱ میلی‌کوری) بود که به صورت کیت I-131-MIBG مورد استفاده قرار گرفت. به بیمارانی که قبل از شروع بررسی از داروهای استفاده می‌کردند که در



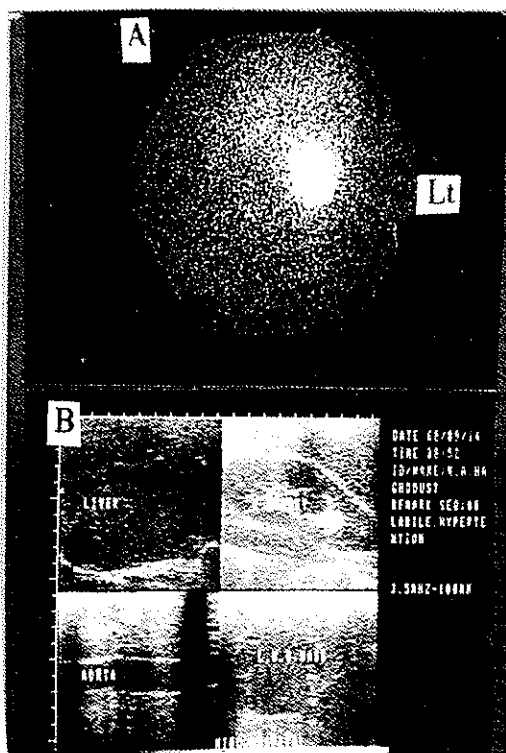
شکل ۱- در تصویر فوق منطقه‌ای با جذب I-131-MIBG در محل جسم زوکرکندل مشاهده می‌شود. اکتیویته قسمت پائین شکل نیز مربوط به مثانه بیمار می‌باشد.

جذب I-131-MIBG تداخل می‌نمایند، توصیه گردید ۳ روز قبل از تجویز پرتو دارو از مصرف داروهای مذکور خودداری نمایند. داروهای تداخل کننده شامل رزوپین، کوکائین، ضد افسردگیها، انسولین، فنیل پروپانول آمین می‌باشند. جهت جلوگیری از جذب ید رادیواکتیو آزاد شده توسط غده تیروئید، از ۲۴ ساعت قبل تا ۷ روز پس از تجویز پرتو دارو، از محلول لوگل به میزان روزانه ۱۰۰ میلی‌گرم، دو بار در روز، استفاده شد.

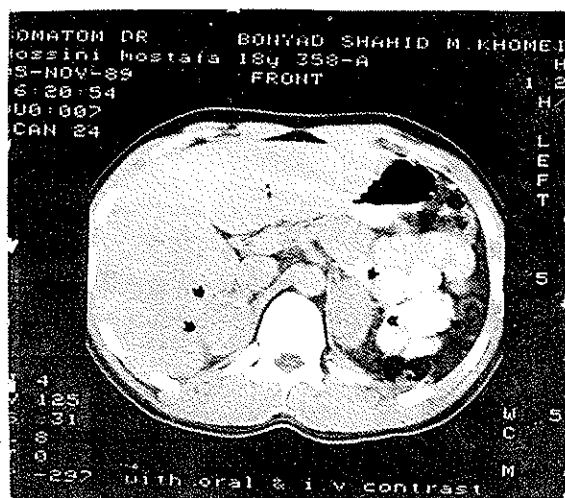
نگاره برداری، ۲۴، ۴۸ و ۷۲ ساعت بعد از تزریق وریدی I-131-MIBG در نماهای قدامی و خلفی از سر و گردن، قفسه صدری، شکم و لگن بعمل آمد. تصاویر توسط دستگاه گاما کمرا scintronix با میدان دید وسیع و کولیماتور ویژه انرژی بالا با سوراخهای موازی، انجام شد.

نتایج

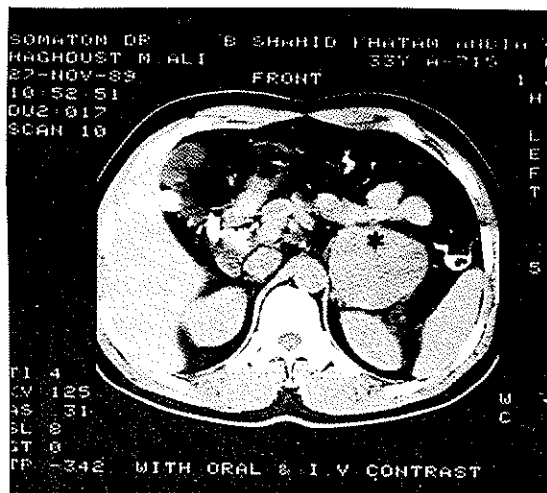
از بیماران تحت بررسی، ۱۳ نفر مبتلا به تومورهائی با منشاء تیغه عصبی بودند. دو کودک شیرخوار ۴ ماهه و ۹ ماهه مبتلا به نوروبلاستوما، یک مورد پاراگانگلیومای فعال (فتوی خارج آدرنال) جسم زوکرکندل (Zucker Kandle) (شکل ۱)، ۹ نفر به فتوکروموسیتومای یک طرفه (شکل ۲) و یک نفر به فتوکروموسیتومای دو طرفه (شکل ۳) و در مجموع، ده نفر فتوکروموسیتوما با منشاء آدرنالی داشتند. یکی از بیماران مبتلا به فتوکروموسیتوما، دارای سابقه فامیلی مثبت فتوکروموسیتوما در پدر و خواهر خود بود. یک مورد که قویاً از نظر شرح حال بالینی و CT اسکن مشکوک به فتوکروموسیتوما بود با اسکن I-131-MIBG منفی تشخیص داده شد و بیماری فتو پس از عمل جراحی در مورد وی رد گردید. از دو بیمار مبتلا به فتوکروموسیتوما و یک بیمار مبتلا به نوروبلاستوما که قبلاً تحت عمل جراحی قرار گرفته بودند، جهت پیگیری بعد از عمل جراحی، اسکن I-131-MIBG بعمل آمد. در بیمار مبتلا به فتوکروموسیتوما، پس از عمل جراحی آدرنالکتومی طرف راست، فشار خون بیمار همچنان بالا باقی مانده بود که جهت رد نسج باقی مانده سرطانی و یا وجود کانون خارج غده آدرنال، اسکن I-131-MIBG انجام شد که نتیجه اسکن منفی بود. در بررسیهای بعدی، معلوم گردید که علت فشار




شکل ۲- (A)، تصویر ۴۸ ساعته I-131-MIBG در وضعیت قدامی از ناحیه شکم که در آن کانونی با جذب بالا در ناحیه آدرنال چپ مشاهده می‌شود. (B)، سونوگرافی شکم که توده در ناحیه آدرنال چپ را نشان می‌دهد.



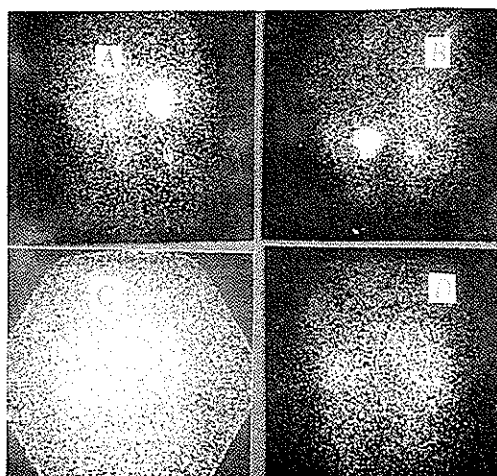
شکل (E) ۳. CT اسکن از ناحیه شکم را که مؤید وجود توده‌های در طرفه آدرنال قبل از جراحی می‌باشد، نشان می‌دهد.



شکل (C) ۲. CT اسکن شکم نیز مؤید وجود توده در ناحیه آدرنال چپ می‌باشد.



شکل ۴. نمای خلفی شکم که جذب بالایی از 1-131-MIBG در ناحیه آدرنال راست را نشان می‌دهد.



شکل ۳. اسکن 1-131-MIBG قبل از جراحی (A و B) که وجود فنوکروموسیتوما، دو طرفه به خصوص در طرف چپ را نشان می‌دهد. تصاویر C و D مربوط به بعد از عمل جراحی می‌باشند.

بیمار دیگر، وانیل مندلیک اسید و مقدار کاتکول آمین‌های ادراری بالا بود؛ CT اسکن بیمار، توده آدرنال راست را نشان داد ولی دز اسکن 1-131-MIBG، توده مذکور فاقد جذب ماده رادیو اکتیو بود. پس از عمل جراحی فنوکروموسیتوما طرف راست در بیمار تأیید گردید.

خون بالا در بیمار، تنگی شریان کلیوی همان طرف بوده است. نتیجه اسکن 1-131-MIBG بعد از عمل جراحی بیمار مبتلا به نروبلاستوما، علی‌رغم اینکه مقدار وانیل مندلیک اسید ادراری بالا بود، منفی تشخیص داده شد.

در یکی از بیماران، آزمایشهای بیوشیمیائی و CT اسکن شکم، طبیعی ولی اسکن با ایزوتوپ، حاکی از تومور آدرنال بود که با عمل جراحی نیز ثابت گردید (شکل ۴). در

از نظر علائم بالینی، ۴ نفر (۳۸ درصد) از بیماران دارای فشار خون بالای حمله‌ای و ۷ نفر دارای فشار خون بالای دائمی بودند. مطالعات مشابه دیگر نیز شیوع فشار خون بالای حمله‌ای را ۳۵ درصد گزارش کرده‌اند (۴،۱).

یکی از بیماران (۹/۱ درصد) دارای فتوکروموسیتومای دو طرفه بود که با مطالعات مستقل دیگری که شیوع آن راده درصد گزارش نموده‌اند (۲)، مطابقت دارد. همچنین یکی (۹/۱ درصد) از بیماران، فتوکروموسیتومای خارج آدرنالی (پاراگانگلیومای فعال) داشت. دیگر آمار منتشر شده نیز شیوع فتوکروموسیتومای خارج آدرنال را ۱۰ درصد ذکر کرده‌اند (۲). البته، از I-131-MIBG به عنوان درمان تومورهای که منشأ تیغه عصبی، به خصوص فتوکروموسیتوما دارند نیز استفاده می‌شود.

بحث

از ۴۴ بیمار تحت مطالعه، ۱۳ مورد مبتلا به تومورهای تیغه عصبی بودند. در اسکن‌های مثبت، اغلب ضایعات بدخیم در ۴۸ ساعت اول دیده شد. توزیع سنی بیماران تحت مطالعه که مبتلا به فتوکروموسیتوما بودند از ۶ تا ۵۲ سال بود که همگی در دهه چهارم و پنجم خود بودند. در مراجع معتبر آندوکرینولوژی نیز سن شیوع این بیماری را دهه چهارم و پنجم می‌دانند ولی این بیماری در همه سنین دیده می‌شود (۱).

از ۱۱ بیمار مبتلا به فتوکروموسیتومای آدرنال و خارج آدرنال، ۶ نفر زن و ۵ نفر مرد بودند. طبق گزارش بعضی منابع، شیوع این بیماری در هر دو جنس یکسان است (۱) و بعضی‌ها نیز معتقدند که این بیماری در میان خانمها شایعتر است (۳).

REFERENCES

- 1- Lasile J. Degroot Clinical Endocrinology. 1989.
- 2- Alexander JM, Brahun S, James CS, William H, Beir W, and Duncan MA. Radioiodobenzyl guanidine for the scintigraphy location and therapy of adrenergic tumors. Sem Nucl Med. 15 No. 2, 1985.
- 3- Wilson and Foster, Williams Textbook of

Endocrinology, 8th edition. 1992.

- 4- Gottschik A, Hoffer PB, and Potchen EJ. Diagnostic Nuclear Medicine. 822-827; 1985.
- 5- Nakajo M, Shapiro B, Copp J, Kaff V, Sisson JC, and Zeierwattes WH. The normal and abnormal distribution of adrenomedullary imaging agent. I-131-MIBG in man: Evaluation by scintigraphy. J Nucl Med. 24: 672-682; 1983.