

اسکن تالیوم قلب پس از فعالیت و مقایسه آن با آنژیوگرافی شریان کرونر در ۳۴ نفر مشکوک به بیماری کرونر قلب

دکتر عیسی نشاندار اصلی و دکتر فریدون راستگو

دانشکده پزشکی، دانشگاه علوم پزشکی شهید بهشتی

چکیده

در این بررسی از ۴۳ بیمار، آزمایش آنژیوگرافی شریان کرونر به عمل آمد. Sensitivity و specificity تفسیر چشمی اسکن تالیوم با ورزش، برای تشخیص بیماری دیواره‌های میوکارد، منطبق با ضایعه بارز رگهای کرونر، هرکدام ۸۰ درصد بود. نتایج به دست آمده در این بررسی با آمارهای جهانی که به ترتیب برای دو مورد فوق برابر ۸۰-۷۰ درصد و ۹۰-۸۰ درصد می باشد، از ارزش تشخیصی بالایی برخوردار است.

مقدمه

برای اولین بار در سال ۱۹۷۰، از تالیوم-۲۰۱ برای تصویربرداری از وضعیت عروقی (perfusion) عضله قلب استفاده شد (۱) و از سال ۱۹۷۵ تاکنون این ماده پرتوزا به طور گسترده ای برای ارزیابی بیماران مبتلا به ضایعات رگهای کرونر به کار گرفته شده است. تالیوم-۲۰۱ یک کاتیون یک ظرفیتی مشابه پتاسیم است و شعاع یونی نزدیک به پتاسیم دارد و به عنوان یک آنالوگ پتاسیم در پمپ سدیم و پتاسیم شرکت نموده و وارد سلول عضله قلب (میوکارد) می شود (۵،۳،۲،۱). ماده پرتوزای به کار گرفته شده در این مطالعه به روش تسخیر الکترونی و با گسیل پرتوهای گاما و ایکس استحاله می شود. توزیع اولیه این ماده در دیواره های عضله قلب به موارد زیر بستگی دارد (۱:۶،۳،۲،۱): میزان جریان خون کرونری در دیواره های عضله قلب، (۲) مقداری از توده عضله قلب که توانایی جذب تالیوم را دارد.

با توجه به موارد یاد شده فوق، بیماران توسط یکی از شیوه های رایج به فعالیت ورزشی می پردازند تا تعداد ضربان قلب آنان به حداکثر مورد نظر برسد و یا آن که یکی از علائم آزار دهنده بالینی مانند درد جلوی سینه ای، تنگی نفس و یا تغییرات ST در الکتروکاردیوگرافی و آریتمی ظاهر گردد. پس از تزریق محلول تالیوم-۲۰۱ در این مرحله، مقداری از این ماده که متناسب با میزان جریان خون

منطقه ای است در عضله قلب استقرار می یابد. پس از جذب اولیه تالیوم، یک تبادل مستمر بین تالیوم موجود در عضله قلب و جریان خون به وجود می آید تا تعادلی از این عنصر بین میوکارد و جریان خون حاصل گردد (۵،۳،۲). این حالت را توزیع مجدد (redistribution) می نامند. مقایسه تصاویر به دست آمده، به وسیله دستگاه گاما کامرا در دو مرحله ابتدائی (پس از ورزش) و تأخیری، وضعیت توزیع اولیه و توزیع مجدد ماده پرتوزا را مشخص می نماید. در صورتی که تنگی رگ کرونر، بارز (بیش از ۷۵٪) باشد، تصاویر اسکن، اختلال توزیع منطقه ای ماده پرتوزا را در دیواره مربوطه به صورت کاهش پرتو زایی نشان می دهد (۶،۴،۳،۱). چنانچه کاهش پرتو زایی در تصاویر توزیع اولیه، در مرحله توزیع مجدد اصلاح گردد، ضایعه ایسکمی عضله قلب و در صورت پایدار ماندن این ضایعه در هر دو مرحله، انفارکتوس میوکارد (Old MI) مطرح می شود (۶،۴،۳،۱). هدف از انجام این مطالعه در مرکز پزشکی هسته ای طالقانی، سنجش sensitivity و specificity تفسیر چشمی اسکن تالیوم-۲۰۱ با ورزش، برای بیماران مبتلا به ضایعات رگهای کرونر می باشد.

روش بررسی

تمام بیماران حداقل ۴ ساعت قبل از انجام آزمایش، ناشتا بودند و از ۴۸ ساعت قبل داروهای بلوک کننده بتا

چپ مطابق شکل ۱ نامگذاری شدند. بیماران مورد مطالعه در این بررسی، طی سه ماه پس از انجام اسکن، تحت آنژیوگرافی رگهای کرونر قرار گرفتند و در این فاصله هیچکدام از آنان دچار انفارکتوس میوکارد نگردیدند.

بحث

۱- حساسیت (Sensitivity) اسکن تالیوم-ورزش در تشخیص گرفتاری شریان نزولی قدامی چپ (LAD)

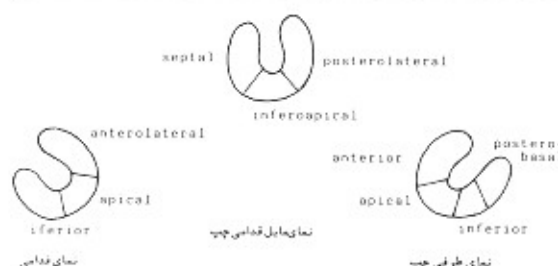
با توجه به جدول ۱، در ۳۱ بیمار، نتیجه آنژیوگرافی حاکی از بیماری رگ LAD با درجات مختلف بود. بیست و دو نفر از این تعداد دارای تنگی ۷۵ درصد یا بیشتر بودند. سه نفر علیرغم ابتلا به تنگی آناتومیک کمتر از ۷۵ درصد علائم مثبت دال بر تنگی بارز فونکسیونل را در اسکن تالیوم نشان دادند. پنج نفر از ۳۱ بیمار فوق دارای تنگی منفرد رگ LAD (Monovessel) بوده و در بقیه بیماران تنگی در LAD با ضایعه در یک یا دو رگ دیگر کرونری، همراه بود. با توجه به این که دیواره‌های قدامی (Anterior)، بین بطنی (Septum) و قدامی طرفی (Anterolateral) به‌طور مشخص از LAD خون می‌گیرند، ارزیابی اسکن تالیوم در ۲۶ بیمار با تنگی بارز LAD نشان داد که ۲۵ نفر دارای ضایعه یا ضایعات مشخص در دیواره‌های نامبرده هستند. تنها در یک مورد که زنی ۵۸ ساله با تنگی منفرد LAD به میزان ۷۰ تا ۸۰ درصد بود، اسکن تالیوم نتوانست ضایعه را آشکار سازد. بنابراین، حساسیت اسکن تالیوم - ورزش در تشخیص بیماری بارز LAD، ۹۶ درصد بود.

۲- حساسیت اسکن تالیوم-ورزش در تشخیص بیماری شریان کرونری راست (RCA)

آنژیوگرافی رگهای کرونر، بیماری RCA را در ۱۵ بیمار به درجات مختلف مشخص نمود و در ۱۳ نفر از آنان این بیماری، بارز بود. فقط در یک مورد تنگی منفرد RCA دیده شد و در بقیه بیماران رگهای دیگر کرونر نیز دچار ضایعه بودند. با توجه به این که دیواره تحتانی و همچنین دیواره Inferoapical از شریان RCA خون می‌گیرند، ۱۱ نفر از بیماران کاهش پرتو زایی را در یک یا هر دو دیواره نامبرده نشان دادند و به این ترتیب حساسیت برای تشخیص بیماری بارز معادل ۸۴ درصد محاسبه گردید.

(Beta blocker) و گشادکننده‌های عروقی، که دارای اثر دراز مدت هستند، قطع گردید.

برای همه بیماران، قبل از شروع ورزش یک آنژیوکت مناسب در ورید جلوی آرنج و یا پشت دست گذاشته شد و الکتروکاردیوگرام در تمام اشتقاقها ثبت گردید. سپس تست ورزش با تردمیل (Treadmill) به روش بروس (Bruce Protocol) انجام شد. بیست و پنج بیمار ورزش را تا رسیدن به حداکثر ضربان قلب یا حداقل ضربان مطلوب (۸۵ درصد حداکثر ضربان پیش بینی شده) ادامه



شکل ۱- سگمانهای مختلف میوکارد چپ با نماهای متفاوت.

دادند. در ۱۸ بیمار، تست ورزش قبل از رسیدن به ضربان قلب مورد نظر به علت درد شدید قفسه سینه، سقوط قطعه ST بیش از ۲ میلی متر و یا آریتمی بطنی، قطع گردید. قبل از اتمام ورزش، مقدار ۷۴ مگابکرل (۲ میلی کوری) محلول تالیوم-۲۰۱ از راه آنژیوکت تزریق شد و بیماران وادار به ادامه ورزش به مدت ۱ الی ۲ دقیقه دیگر شدند. در حین انجام ورزش، علاوه بر کنترل امواج الکتریکی قلب به فواصل هر ۳ دقیقه، فشار خون نیز کنترل می‌گردید. الکتروکاردیوگرام، بلافاصله پس از قطع ورزش و ۳ دقیقه پس از آن ثبت گردید و سپس بیماران در طول مدت ۵ دقیقه جهت تصویرگیری به اتاق گاما کامرا منتقل شدند. سه نمای استاندارد به ترتیب در وضعیتهای مایل قدامی چپ (LAO)، طرفی چپ (LL) و قدامی (ANT) تهیه شدند.

نماهای تأخیری ۳ تا ۴ ساعت بعد، در وضعیتها و شرایط یکسان به دست آمده و تصاویر این دو مرحله با هم مقایسه گردیدند. ضایعات برگشت پذیر (Reversible defect) سگمانهای دیواره میوکارد به عنوان اسکیمی (Ischemia) و ضایعات غیر قابل برگشت (Nonreversible defect) به عنوان انفارکتوس تفسیر گردید. سگمانهای مختلف میوکارد

جدول ۱- مقایسه اسکن تالیوم با نتایج آنژیوگرافی و الکتروکاردیوگرافی

شماره بیمار	سن (سال)	یافته‌های اسکن تالیوم - ورزش							درصد تنگی در عروق کرونری			اطلاعات سوابق	سابقه MI
		AntL	S	AP	I	PL	PB	IAP	LAD	LCA	RCA		
۱	۵۴	T	P	-	-	-	-	-	۳۹۰	۳۶۰	-	منبت	Y
۲	۴۲	-	-	T	-	-	-	T?	-	-	۳۱۰۰	منفی	N
۳	۴۸	-	T	-	T	-	-	-	۳۶۵	-	-	منبت	N
۴	۳۶	-	-	-	-	-	-	-	-	-	-	منبت	N
۵	۴۳	T	P	-	-	-	-	-	-	-	-	تیرقا بل تفسیر	N
۶	۴۶	-	T?	-	P	-	-	T	۳۱۰۰	خفیف	-	منبت	Y
۷	۳۷	-	T	-	-	T	-	P	خفیف	۳۷۵	۳۷۵	منبت	N
۸	۵۳	-	-	-	-	-	-	T	۳۷۰-۳۹۰	-	۳۹۰	منفی	N
۹	۶۰	-	-	-	-	-	-	-	۳۵۰	-	-	سنگوک به اسکنی	N
۱۰	۵۶	-	-	-	T	-	-	T	-	-	-	منبت	N
۱۱	۵۲	-	-	-	T	T	T	-	۳۶۰	۳۷۵	۳۱۰۰	منبت	N
۱۲	۶۰	T	T	-	-	-	-	-	۳۹۰	-	-	تیرقا بل تفسیر	N
۱۳	۵۴	T	T?	T	T	-	-	T	۳۷۵	-	۳۸۰-۳۷۰	منبت	N
۱۴	۶۱	T	T	T	-	-	-	-	۳۹۵	-	-	منبت	Y
۱۵	۵۹	-	-	-	P	T	-	P	-	۳۷۵	۳۷۵	تیرقا بل تفسیر	Y
۱۶	۵۶	T	T?	T	T	-	-	-	۳۷۵	۳۷۵	-	منبت	N
۱۷	۵۷	T	T?	T	T	-	-	T	۳۷۵	۳۹۰	۳۷۵	منبت	Y
۱۸	۵۰	P	P	-	-	-	-	T	۳۱۰۰	۳۷۰-۳۹۰	-	منبت	Y
۱۹	۵۰	-	T	-	-	T	T	-	۳۷۵-۳۹۰	خفیف	۳۷۰	منبت	Y
۲۰	۵۲	-	-	-	-	-	-	-	-	-	-	منبت	N
۲۱	۳۱	-	-	-	T?	-	-	T?	-	-	-	منفی	N
۲۲	۴۹	T	T	-	-	-	-	-	۳۷۵	۳۷۵	-	تیرقا بل تفسیر	Y
۲۳	۵۱	T	P	-	T	-	-	P	۳۹۰	۳۷۵-۳۵۰	-	منبت	Y
۲۴	۴۴	T	T	-	T?	T	P	T	۳۱۰۰	۳۱۰۰	-	منبت	N
۲۵	۳۶	-	-	-	-	-	-	-	۳۹۵	-	-	منفی	N
۲۶	۷۰	-	-	-	-	-	-	-	۳۴۰	-	۳۵۰	منبت	Y
۲۷	۴۴	P	P	-	-	-	-	P	۳۱۰۰	۳۴۰	-	منفی	N
۲۸	۴۵	T	T	-	T	-	-	T	۳۱۰۰	۳۵۰	۳۹۵	منبت	N
۲۹	۴۸	T?	-	-	-	-	-	T?	-	-	-	منبت	N
۳۰	۵۸	-	-	-	-	-	-	-	۳۷۰-۳۸۰	-	-	منبت	N
۳۱	۳۲	-	-	-	P	-	-	-	-	-	-	منفی	N
۳۲	۴۲	T	T	-	P	-	-	P	۳۱۰۰	۳۶۰	۳۱۰۰	سنگوک	N
۳۳	۵۰	-	T	-	T	T	-	-	۳۶۵	۳۷۵	خفیف	منفی	N
۳۴	۴۶	T	T	-	P	-	-	-	۳۱۰۰	-	۳۹۰-۳۸۰	تیرقا بل تفسیر	Y
۳۵	۴۹	-	-	-	-	-	-	-	۳۷۵	۳۷۵	-	منفی	N
۳۶	۴۵	T	T	-	-	-	-	-	۳۵۰-۳۶۰	۳۵۰-۳۶۰	۳۷۵	منبت	N
۳۷	۶۲	T	-	-	P	-	-	T	۳۹۵	۳۷۵	-	منبت	N
۳۸	۶۶	-	-	-	-	-	-	-	۳۹۰	-	-	منبت	N
۳۹	۴۸	-	-	-	-	-	-	-	-	-	-	سنگوک	N
۴۰	۴۵	-	-	-	-	-	-	-	-	-	-	منفی	N
۴۱	۵۵	-	T	-	T	-	-	-	۳۶۰	۳۵۰	-	سنگوک	Y
۴۲	۴۸	-	-	-	-	-	-	-	-	-	-	منبت	N
۴۳	۵۱	-	-	-	T	-	-	T	۳۴۰	۳۷۵	۳۹۰	منبت	N

T?=equivocal transient defect RCA=Right coronary artery LAD=left anterior descending coronary artery
 LCX=left circumflex artery I=transient defect P=persistent defect
 MI=Myocardial infarction IAP=Interapical PL=Posterolateral
 PB=Postero basal Y=Yes S=Septum
 ANI=Anterior N=No AP=Apex

حدود ۸۰ درصد می‌باشد. همچنین در این بررسی، حساسیت الکتروکاردیوگرافی همراه با ورزش ۵۸ درصد بود. به عبارت دیگر، ۱۸ نفر از ۳۱ بیمار، مبتلا به ایسکمی و بقیه دارای نتایج منفی، غیر قابل تفسیر و یا مشکوک تلقی گردیدند.

نتیجه‌گیری

در سالهای اخیر، اسکن تالیوم-ورزش بعنوان یک شیوه غیرتهاجمی با حساسیت بالا برای ارزیابی بیماران مبتلا به درگیری رگهای کرونر به کار گرفته شده است. در حالی که تفسیر الکتروکاردیوگرافی پس از ورزش، حساسیتی معادل ۵۸ درصد را نشان داد، حساسیت تفسیر چشمی اسکن تالیوم-ورزش برای تشخیص ضایعه دیواره‌های میوکارد منطبق با بیماری بارز رگهای کرونر، در کل، معادل ۸۰ درصد و برای هر یک از سه رگ اصلی کرونر یعنی LAD, RCA, LCX به ترتیب ۸۴٫۹۶ و ۴۶ درصد بود. در مقایسه با آمارهای جهانی که مقدار حساسیت و specificity برای تفسیر چشمی اسکن تالیوم را، به ترتیب معادل ۷۰-۸۵ درصد و ۸۰-۹۰ درصد (۱۰،۹،۷،۱) بیان می‌کند، نتیجه حاصله در این مطالعه از حساسیت و specificity بالایی برخوردار بود.

۳- حساسیت اسکن تالیوم-ورزش در تشخیص بیماری شریانی چرخشی چپ (LCX)

گرفتاری رگ LCX در ۲۱ بیمار به وسیله آنژیوگرافی مشخص گردید. این بیماری در ۱۳ مورد، بارز بود، به طوری که تنها یک نفر تنگی منفرد داشت و ۱۲ نفر همزمان درگیری سایر رگها را نیز نشان دادند. باتوجه به این که دیواره‌های خلفی طرفی (Posterolateral) و (Posterobasal) معمولاً از LCX خون می‌گیرند و در این ارزیابی نیز، ۶ نفر کاهش پرتوژائی را در یک یا دو دیواره فوق نشان دادند، لذا حساسیت تشخیص بیماری بارز LCX در این مطالعه ۴۶ درصد می‌باشد.

به طور کلی، از ۳۱ بیمار که درگیری بارز یک یا چند رگ را نشان دادند، اسکن تالیوم در ۳۰ مورد، ضایعه پرفیوژن را به صورت کاهش پرتوژائی در یک یا چند دیواره میوکارد مشخص نمود. بنابراین، در این بررسی دقت اسکن تالیوم برای تشخیص ایسکمی، بدون مطابقت دیواره درگیر و رگ مبتلا، ۹۷ درصد و با در نظر گرفتن مطابقت کامل سگمانهای میوکارد و رگ درگیر مربوطه، ۸۰ درصد بود. از مجموع ۶۲ رگ کاملاً سالم در آنژیوگرافی، اسکن تالیوم در ۵۰ مورد، دیواره مربوطه را طبیعی نشان داد. بنابراین، Specificity این مطالعه برای تشخیص رگ سالم کرونری

REFERENCES

1. Gottschalk A, Hoffer PB, Pothan EJ: Diagnostic Nuclear Medicine Textbook. 1988.
2. Bradley-Moore PR et al. Thallium-201 for Medical Use in Biologic Behavior. J Nucl Med. 1975; 16: 156.
3. Strauss HW, et al. Thallium-201 for Myocardial Imaging. Relation of Thallium-201 to Regional Myocardial Perfusion. Circulation 1975; 51:641.
4. Wacker FJ. Myocardial Imaging in Coronary Heart Disease with Radionuclide with Emphasis on Thallium-201 Eur J Cardiol. 1975; 4:273.
5. Carlin RD. Mechanism of Thallium Extraction in Pump Perfusion Canine Hearts. J Nucl Med. 1985; 26:165.
6. Leppo JA, et al. Separate Effects of Ischemia, Hypoxia and Contractility on Thallium-201 Kinetics in Rabbit Myocardium. J Nucl Med. 1986; 27: 66.
7. Brown KA, Boucher CA. Prognostic Value of Exercise Thallium-201 Imaging in Patients Presented for Evaluation of Chest Pain. J Am Coll Cardiol. 1983; 1:994.
8. Rabinovitch M, et al. Sex Specific Criteria for Interpretation of Thallium-201 Myocardial Uptake and Washout Studies. J Nucl Med. 1986; 27: 1837-41.
9. Karlv PB, Rabinovitch MA. Impact of Radionuclide Techniques on Evaluation of Patients with Ischemia Heart Disease. J Am Coll Cardiol. 1983; 1:63-72.
10. Tartagni F, et al. Dipyridamole Technetium-99m-2-Methoxy Isobutyl Isonitrile Tomoscintigraphic Imaging for Identifying Disease Coronary Vessels; Comparison with Thallium-201 Stress-rest Study. J Nucl Med. 1991; 32:361-376