

## معرفی یک مورد جالب توجه از ترومبوز شریان ریوی

دکتر عباس مدنی ، فوق تخصص نفرولوژی کودکان ، مرکز طبی کودکان - تهران  
 دکتر جواد اسماعیلی ، متخصص پزشکی هسته ای ، مجتمع بیمارستانی امام خمینی (ره) - تهران  
 دکتر جواد جنتی ، متخصص رادیولوژی ، مرکز طبی کودکان - تهران  
 دکتر بنفشه درمنش ، فلوی نفرولوژی کودکان ، مرکز طبی کودکان - تهران

### چکیده

کودک ۲۲ ماهه مورد شناخته شده سندرم نفروتیک وابسته به استروئید که بعلت سرفه خشک ، استفراغ مکرر و بدنبال آن کاهش سطح هوشیاری بستری گردید.  
 در معاینه تاکی پنه ، تاکی کاردی ، و هیپوتانسیون داشت. در آزمایشات لکوسیتوز با ارجحیت پلی مرفونوکلنرو آلکالوز متابولیک و هیپوکسی داشت. در گرافی سینه Cut off عروق ریه راست دیده شده که با تشخیص احتمالی ترومبوآمبولی ریه تحت درمان با هپارین قرار گرفت در اسکن ونتیلاسیون / پرفیوژن ریه نیز اختلال شدید یکطرفه در پرفیوژن ریه راست دیده شد بیمار تحت درمان با استرپتوکیناز هم قرار گرفت ولی مناسبانه بعلت پیشرفته بودن عارضه فوق ۴۸ ساعت پس از بستری با ایست قلبی - تنفسی بدنبال خستگی تنفسی فوت شد.

واژه های کلیدی: ترومبوآمبولی ریه ، سندرم نفروتیک ، اسکن پرفیوژن / ونتیلاسیون

در آزمایشات :

CBC WBC = 20830 ( 73% PMN , 14%L,  
 10%M )  
 Hb = 14.5  
 PLT =  $150 \times 10^3$   
 ESR = 75 mm/hr CRP = 1+  
 ABG:  
 pH = 7.47  
 PCO<sub>2</sub> = 34  
 HCO<sub>3</sub> = 24  
 PO<sub>2</sub> = 51  
 O<sub>2</sub> Sat = 88%  
 PT, PTT → normal  
 Na = 129 BUN = 16  
 K = 4.1 Cr = 0.3  
 BS = 106 Ca = 7.6

در ، ABG های مکرر بعدی نیز کماکان آلکالوز تنفسی و هیپوکسی بیمار جلب توجه می نمود. در CX Ray ، اندازه قلب و مדיاستن طبیعی ، عروق ریه راست Cut off شده و قسمت های پریفرال محو گردیده است. ( شکل ۱). با تشخیص احتمالی ترومبوآمبولی ریه جهت بیمار هپارین با دوز اولیه 70 U/kg و سپس ۲۰ U/kg/hr

### معرفی بیمار :

پسر بچه ۲۲ ماهه که مورد شناخته شده سندرم نفروتیک وابسته به استروئید از ۹ ماه قبل بوده و بعلت سرفه های خشک از ۲-۳ روز قبل ، استفراغ مکرر از شب گذشته و بدنبال آن کاهش سطح هوشیاری از صبح روز مراجعه در بیمارستان بستری گردید.  
 در معاینه فیزیکی ۱۲ = GCS ، تاکی پنه ، تاکی کاردی ، مخاطهای خشک ، انتهای سرد و هیپوتانسیون داشت.  
 RR = 44/min BP = 50/P  
 PR = 150/min T = 37°C  
 در سمع قلب و ریه طبیعی بوده و سایر معاینات نیز نکته ای نداشت. در همان ابتدا آزمایشات اولیه ارسال گردید و FFP و دو نوبت سرم رینگر دریافت نمود و تحت درمان با استرس دوز کورتون و آمپی سیلین و آمیکاسین قرار گرفت. مجدداً ۲ ساعت بعد بعلت ادامه کاهش هوشیاری و هیپوتانسیون ، آلبومین ( ۵ g/kg / ۰ ) دریافت نمود. در طی چند ساعت اولیه بستری ، ادرار نداشت که دوپامین با دوز 5 μg/Kg نیز شروع گردید. پس از آن ادرار در حدود ۰/۸ cc/kg/hr داشته و ۱۵ = GCS پیدا کرد. به تدریج دچار سیانوز لب و انتهای شد و تاکی پنه تشدید یافت (RR=52/min).

در صورت تشخیص زودرس این عارضه و قبل از ایجاد هایپرتانسیون ریوی می توانیم جلوی پیشرفت آن را گرفته و جان بیمار را نجات دهیم (۴). تشخیص آمبولی ریه در ۳ فاز است: ۱- بررسی و تخمین وضعیت بیمار بر اساس علائم بالینی، معاینه فیزیکی، گرافی سینه، الکتروکاردیوگرافی و گازهای خون شریانی. ۲- روشهای غیر تهاجمی جهت تشخیص ترومبوز وریدهای عمقی یا آمبولی ریه که با استفاده از سونوگرافی داپلر و Plethysmography است. البته گاهی این مطالعات منفی است که می تواند بعثت کننده شدن پلاک ترومبوتیک و یا وجود آن در ورید فمورال باشد. اسکن ونتیلاسیون / پرفیوژن ریه مهمترین تست تشخیصی جهت آمبولی حاد ریه است که اختلال پرفیوژن در یک منطقه همراه با ونتیلاسیون طبیعی دال بر آمبولی ریه است. نمای آمبولی ریه در اسکن پرفیوژن معمولاً بصورت Perfusion defect های متعدد بطور Subsegmental Segmental در هر دو ریه است، ولی در این بیمار فقط ریه راست و آنهم بطور کامل فاقد Perfusion بود که نشانگر انسداد شریان ریوی راست بوسیله ترومبوس می باشد.

روش کمکی دیگر برای تشخیص آمبولی ریه اندازه گیری غلظت D-Dimer (Decarboxylated Dimer) در خون است که در موارد آمبولی ریه افزایش نشان می دهد که نشانگر تشکیل فیبرین و لیز شدن آن است. در حقیقت D-Dimer همان degradation product فیبرین می باشد. این تست حساسیت بالایی داشته اما ویژگی آن پائین است مثلاً در بیماری که بیش از ۲۴ ساعت بعللی غیر از آمبولی ریه بستری شده اند بدلیل نامعلومی افزایش نشان می دهد (۵)، بنابراین کاربرد آن بیشتر در بیماران سرپایی است. ۳- قدم نهایی و gold Standard تشخیص، آنژیوگرافی ریه است که البته روشی بسیار تهاجمی است و تنها در موارد ضروری انجام می گردد (۳).

اساس درمان این بیماران استفاده از ترکیبات ضد انعقادی، ترمبولیتیک تراپی و به ندرت آمبولکتومی جراحی است. درمان اولیه با هپارین با دوز 50 U/kg/bolus و سپس انفوزیون ۱۰-۲۵ U/kg/hr هپارین و با کنترل PTT در حدود ۱/۵-۲ برابر است. پس از ۴۸ ساعت می توان درمان را خوراکی کرده و تا ۷-۵ روز ادامه داد (۴).

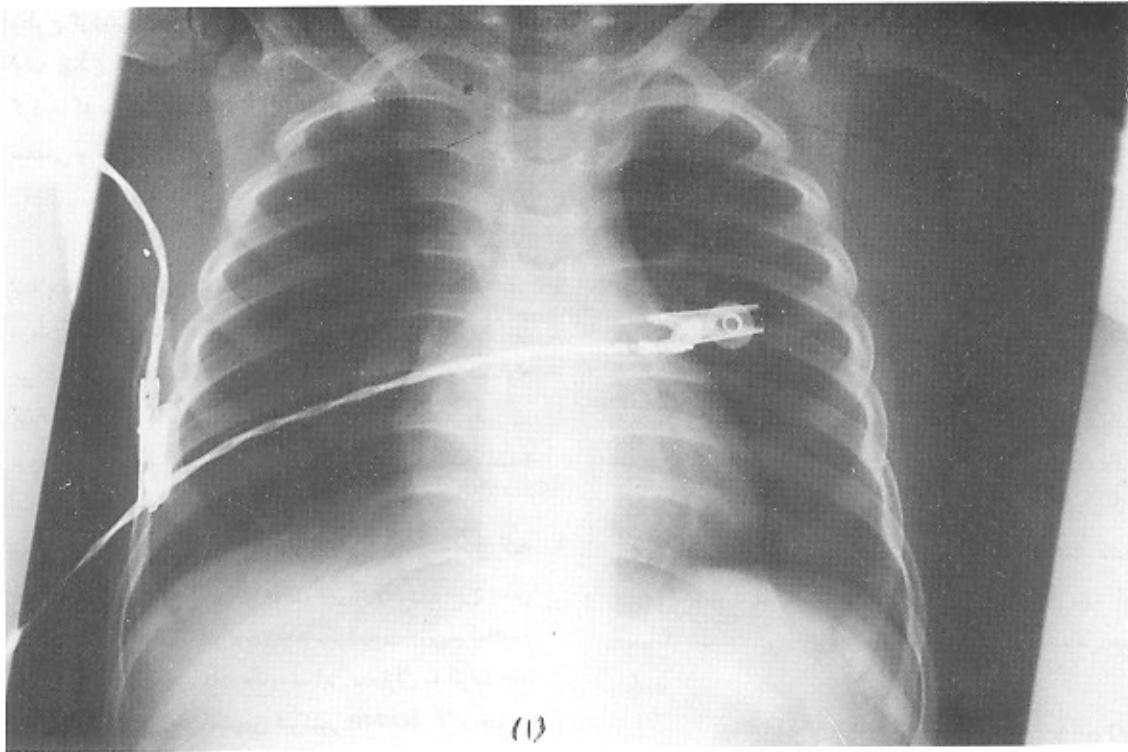
شروع گردیده و با کنترل PTT ادامه یافت. ۳۰ ساعت پس از بستری شدن در حالیکه بیمار هپارین را می گرفت جهت انجام اسکن پرفیوژن / ونتیلاسیون ریه فرستاده شده و مطرح گردید (شکل ۲). جهت بیمار استریونوکیناز نیز با دوز اولیه ۲۰۰۰ U / kg و سپس ۱۰۰۰ U / kg/hr شروع گردید که متأسفانه پس از ۳ ساعت بیمار بدنبال خستگی تنفسی و ایست قلبی تنفسی فوت گردید.

### بحث و نتیجه گیری

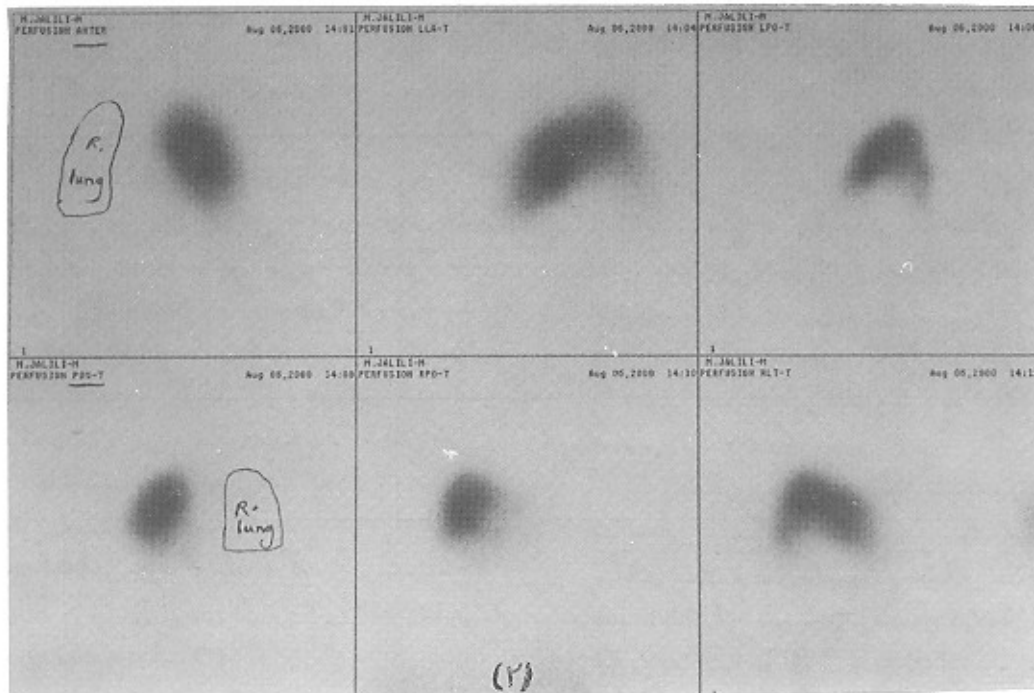
بیماران مبتلا به سندرم نفروتیک در معرض ابتلاء به عوارض ترومبوآمبولیک می باشند که غالباً ترمبوز وریدی در وریدهای عمقی پا یا لگن بوده و به ریه آمبولی می فرستند و یا ممکن است در وریدهای سطحی و همراه گانگرن باشد و یا ترومبوز وریدی کلبوی اتفاق افتد. ترومبوز شریان و بندرت در شریان ریوی نیز گزارش شده است که مرگ و میر بالایی را به همراه دارد (۱). مکانیسم اصلی نامشخص بوده ولی بسیاری از عوامل که بنحوی منجر به اختلالات انعقادی می گردند را مطرح می نمایند که از جمله: افزایش غلظت فیبرینوژن، کاهش غلظت آنتی ترومبین III، مقاومت این بیماران به اثرات ضد انعقادی هپارین، موتاسیون فاکتور V leiden، تجمع بیش از حد پلاکت ها، آهسته شدن جریان خون وریدی، افزایش ویسکوزیته خون و هیپوولمی درمان با استروئید و افزایش لیپو پروتئین a است (۱ و ۲).

آمبولی ریه غالباً بدنبال کننده شدن پلاک ترومبوتیک از یک ورید عمقی در اندام تحتانی است که از راه وریدی به بطن رسیده و به شریان ریوی می رود. علائم بیماران متغیر است ولی غالباً بصورت شروع ناگهانی دیس پنه، درد سینه پلورتیک و بی قراری است. غالباً تاکی کاردی و تاکی پنه داشته ولی در سمع ریه طبیعی هستند. اگرچه گاهی ممکن است ویزینگ داشته باشند. اگر آمبولی ریه وسیع باشد ایجاد هیپوتانسیون و هیپوکسی شدید می کند که نهایتاً می تواند منجر به کلاپس جریان خون و مرگ، بعلت نارسایی حاد بطن راست گردد (۳). آمبولی ریه سبب تغییرات regional ventilation / perfusion در ریه ها گردیده و اکسیژن رسانی مختل گردیده و در بررسی گازهای شریانی خون، آلکالوز تنفسی با افت  $PO_2$  مشهود است (۳).

گاهی بدنبال آمبولی ریه انفارکتوس حاد ریوی اتفاق افتاده که منجر به درد سینه و هموپتیزی می گردد (۳). تنها و



شکل ۱- CX Ray



شکل ۲- اسکن پرفیوژن / ونتیلاسیون

## منابع

1. Barratt TM , Avner ED, Harman WE; Pediatric nephrology, 4<sup>th</sup> ed: Williams & Wilkins,1998: 733
2. Brenner BM; The kidney, 5<sup>th</sup> ed: Saunders, 1996: 1432
3. Burton GG, Hodgkin JE, warel JJ; Respiratory care & a Guide to Clinical Practice, 4<sup>th</sup> ed: Williams & Wilkins, 1997: 1116- 7
4. Holbork PR; Textbook of pediatric Care: Saunders, 1993: 368
5. REV – Pneumol – CLIN. 1998 Jul ( French language ). Division D' Angiologie et D' Hemostase, Hopitaux universitaires De Geneva , Suisse.