

ارزیابی حساسیت و ویژگی تشخیصی اسکن پاراتیروئید به روش تفریقی تکنسیوم - تالیوم (Tc/Tl) برای لوکالیزه نمودن آدنوم پاراتیروئید (گزارش ۳۱ مورد)

دکتر سید رسول زکوی و دکتر محسن ساغری

مؤسسه تحقیقات پزشکی هسته‌ای، دانشگاه علوم پزشکی و خدمات بهداشتی درمانی تهران

چکیده

در این بررسی، از ۳۱ بیمار، اسکن پاراتیروئید به روش تفریقی تکنسیوم - تالیوم (Tc/Tl) بعمل آمد و بیماران پس تحت عمل جراحی پاراتیروئید قرار گرفتند. نتایج پاتولوژی به دست آمده با نتایج اسکن مقایسه شد. از ۳۱ بیمار مذکور، ۲۴ مورد آدنوم پاراتیروئید، ۵ مورد هیپرپلازی، یک مورد کارسینوم و یک مورد پاراتیروئید نرمال بودند. از ۲۴ آدنوم ذکر شده، ۱۹ مورد به کمک اسکن به درستی تعیین محل شدند، ۵ مورد منفی کاذب و ۳ مورد مثبت کاذب بودند. از ۵ نفری که دچار بیماری هیپرپلازی پاراتیروئید (۲۰ غده بیمار) بودند، ۷ مورد مثبت واقعی و ۱۳ مورد منفی کاذب بودند. یک پاراتیروئید مبتلا به کارسینوم به درستی تعیین محل شد و یک اسکن منفی دیگر با نتیجه پاتولوژی طبیعی پاراتیروئید مطابقت داشت. حساسیت اسکن در گروه‌های آدنوم و هیپرپلازی به ترتیب ۷۹ درصد و ۳۵ درصد و ویژگی تشخیصی (specificity) ۹۵/۸ درصد به دست آمد. با توجه به نتایج به دست آمده در این بررسی، انجام اسکن پاراتیروئید به روش تفریقی تکنسیوم-تالیوم (Tc/Tl) یک روش حساس و مفید برای تعیین محل آدنوم پاراتیروئید می‌باشد. حساسیت اسکن مذکور به اندازه، وزن غده پاراتیروئید، میزان کلسیم و فسفر و یا میزان هورمون پاراتیروئید سرم بیمار ارتباطی ندارد.

مقدمه

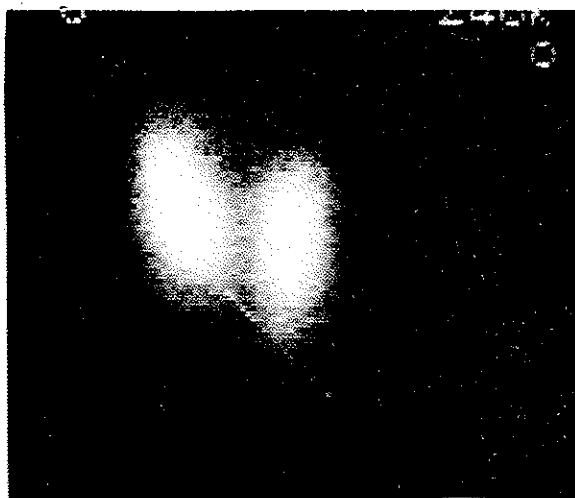
هیپر پاراتیروئیدی اولیه، بیماری شایعی است (۱) که در ۸۵ تا ۹۵ درصد موارد علت آن آدنوم منفرد پاراتیروئید می‌باشد. طبق بررسی‌های بعمل آمده، از سال ۱۳۵۴ تا ۱۳۷۲ در بیمارستان دکتر شریعتی تهران، تعداد ۱۰۱ بیمار هیپرپاراتیروئیدی تحت عمل جراحی پاراتیروئیدکتومی قرار گرفتند. از این تعداد، ۸۰ درصد دارای آدنوم منفرد پاراتیروئید بودند که با آمارهای جهانی مطابقت دارد. علل دیگر پیدایش هیپرپاراتیروئیدی، هیپرپلازی پاراتیروئید، کارسینوم و آدنوم دوگانه پاراتیروئید می‌باشند.

تشخیص بیماری هیپر پاراتیروئیدی با اندازه‌گیری سطح هورمون پاراتیروئید در خون انجام و محل آدنوم توسط اسکن مشخص می‌گردد. تعیین محل آدنوم قبل از عمل جراحی مفید است و توسط روشهای مختلف تصویربرداری انجام می‌شود. در میان این روشها، اسکن تفریقی تکنسیوم -


تالیوم، بیشتر مورد توجه قرار گرفته است. انجام این اسکن بر این پایه استوار است که تکنسیوم فقط توسط سلولهای تیروئید جذب می‌شود و تالیوم، هم در سلولهای تیروئید و هم در سلولهای پاراتیروئید جمع می‌گردد. لذا، تفریق این دو تصویر باعث می‌شود که نواحی نسج غیر طبیعی پاراتیروئید به صورت ناحیه‌ای از تجمع پرتو دارو در تصویر نهایی تظاهر نماید (۲) (شکل ۱ و ۲). از آنجا که حساسیت اسکن تکنسیوم - تالیوم برای لوکالیزه کردن آدنوم در گزارشات مختلف، متفاوت ذکر شده است (۳)، در این مطالعه سعی شده است، حساسیت این اسکن با توجه به روش معمول در این مؤسسه ارزیابی شود.

روش کار

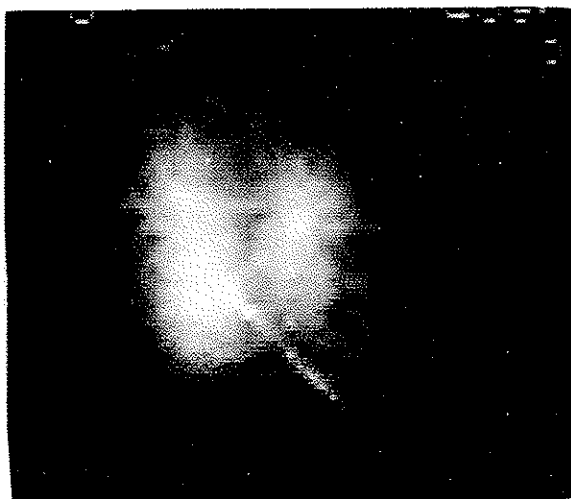
در این مطالعه، به بیمارانی که جهت اسکن پاراتیروئید مراجعه کردند مقدار ۲ میلی کوری تکنسیوم پرتکتات از



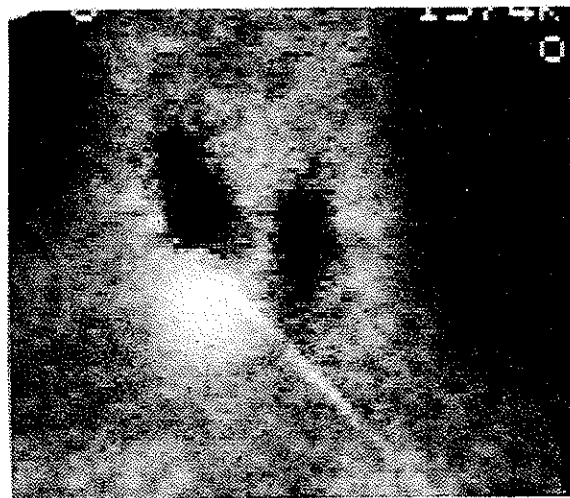A



B



C

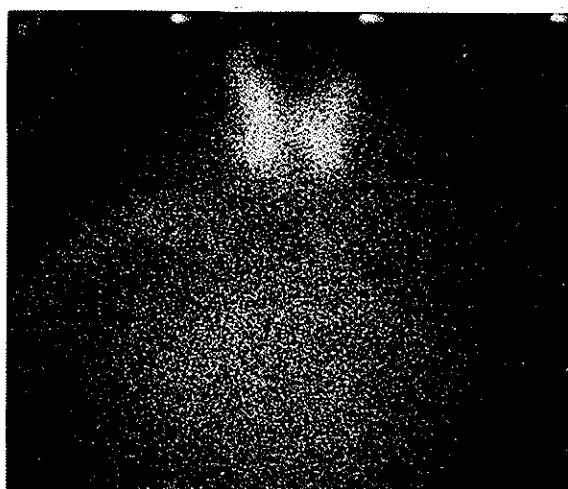


D


شکل ۱- آدنوم پاراتیروئید تحتانی راست. (A)، اسکن TC که تیروئید را نشان می‌دهد. (B)، پراکندگی (Scatter) انرژی تکنسیوم در محدوده تالیوم دیده می‌شود. (C)، اسکن تالیوم که تیروئید و پاراتیروئید را نشان می‌دهد. (D)، تصویر نهایی که از تفریق دو تصویر اول از تصویر سوم به دست آمده است. آدنوم پاراتیروئید تحتانی راست به صورت کانون مجمع تالیوم دیده می‌شود.

(scatter) تکنسیوم در محدوده انرژی تالیوم می‌باشد. تصویر اول، A و تصویر دوم B نام‌گذاری شدند. بلافاصله پس از تهیه تصویر B، ۲ میلی‌کوری تالیوم - ۲۰۱ به صورت تالیوم کلراید از طریق ورید و بدون تغییر وضعیت، به بیمار تزریق، و در محدوده انرژی تالیوم، تصاویر دینامیک ۵ دقیقه‌ای به مدت ۱۵ دقیقه (۳ تصویر) از بیمار بعمل آمد. این سه تصویر توسط کامپیوتر در هم ادغام و تصویر C بوجود آمد. پس از نرمالیزه کردن میزان شمارش روی


طریق داخل وریدی تزریق و پس از ۲۰ دقیقه از ناحیه تیروئید توسط یک گاماگراف (scintironix)، یک کریستال که دارای میدان دید وسیع و نیز یک کولیماتور (parallel hold general purpose) بود در محدوده انرژی ۱۴۰ keV تصویربرداری شد. سپس، بدون تغییر دادن وضعیت بیمار که به صورت خوابیده و با گردن کشیده قرار داشت، تصویربرداری مجددی در محدوده انرژی ۷۵ keV صورت گرفت. این تصویر در حقیقت ناشی از فوتونهای پراکنده



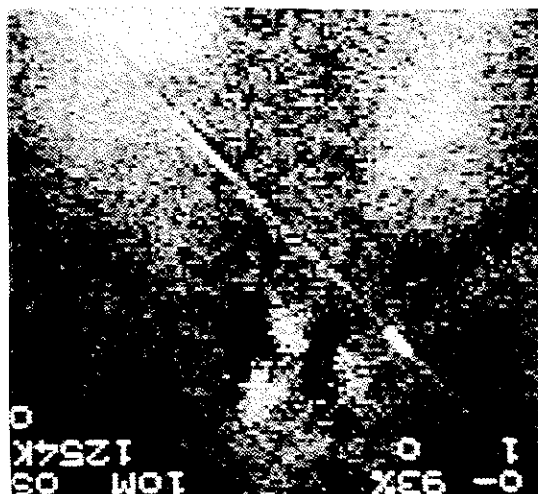
A



B



C



D

شکل ۲. هیپرپلازی پاراتیروئیدها. (A) اسکن تکنسیم که تیروئید را نشان می‌دهد. (B) پراکنندگی انرژی تکنسیم در محدوده انرژی تالیوم دیده می‌شود. (C) اسکن تالیوم که تیروئید و پاراتیروئید را نشان می‌دهد. (D) تصویر نهایی که از تفریق دو تصویر اول از تصویر سوم به دست آمده است. سه کانون هیپرپلاستیک پاراتیروئید دیده می‌شود.

پاتولوژی با نتایج اسکن مقایسه گردید.

نتایج

از ۳۱ بیمار که تحت عمل جراحی پاراتیروئید قرار گرفتند، ۲۷ نفر زن و ۴ نفر مرد بودند. محدوده سنی بیماران ۱۴ تا ۶۵ سال و متوسط سن آنان ۳۸/۲ سال بود. از این تعداد، ۲۴ مورد آدنوم، ۵ مورد هیپرپلازی، یک مورد کارسینوم و یک مورد پاراتیروئید نرمال بودند. از ۲۴ مورد

تصاویر، تصویر نهایی (A+B) - C به دست آمد. تصاویر به دست آمده همراه با شرح حال بیمار، توسط حداقل ۳ نفر متخصص پزشکی هسته‌ای بررسی گردیده و به گروههای مثبت، منفی و یا مشکوک تقسیم‌بندی شدند. در صورت مثبت و یا مشکوک بودن اسکن، محل پاراتیروئید آسیب دیده دقیقاً مشخص گردید. کلیه بیماران پس از انجام اسکن به طور مرتب تحت نظر قرار گرفتند. از میان بیماران، ۳۱ نفر تحت عمل جراحی پاراتیروئید قرار گرفتند و نتایج

متوسط سطح کلسیم و فسفر خون در گروه مثبت واقعی به ترتیب $11/1 \text{ mg/dl}$ و $2/3 \text{ mg/dl}$ و در گروه منفی کاذب $12/2 \text{ mg/dl}$ و $1/8 \text{ mg/dl}$ بود. همچنین، متوسط حاصلضرب کلسیم و فسفر (فسفر \times کلسیم) در گروه مثبت واقعی $25/6$ و در گروه منفی کاذب $22/6$ بود. میزان هورمون پاراتیروئید سرم، در گروه مثبت واقعی به طور متوسط $3/6$ برابر حداکثر نرمال و در گروه منفی کاذب $5/7$ برابر حداکثر نرمال بود. میانگین‌های به دست آمده در این دو گروه، توسط *paired student test*، مقایسه شدند که اختلاف آماری قابل توجهی نداشتند.

از بیماران مورد مطالعه فقط دو نفر سونوگرافی شدند که توده‌های دیده شده در سونوگرافی با محل پاتولوژی و یافته‌های اسکن مطابقت داشتند. به علت پائین بودن تعداد این موارد، بحث در مورد مقایسه حساسیت روشهای متفاوت تصویربرداری در لوکالیزه کردن آدنوم پاراتیروئید ممکن نبود. از ۵ بیمار مبتلا به هیپرپلازی، که به طور معمول باید ۲۰ غده درگیر داشته باشند، ۷ مورد توسط اسکن مشخص شد و بدین ترتیب حساسیت اسکن برای تعیین محل این موارد فقط ۳۵ درصد بود. بیماران، ۲ مورد نارسائی مزمن کلیه داشتند ولی بقیه فاقد بیماری زمینه‌ای خاص بودند. یک مورد کارسینوم پاراتیروئید وجود داشت که در اسکن تکنسیوم - تالیوم نیز به درستی تعیین محل شد. یک مورد دیگر، خانم ۳۶ ساله‌ای بود که کلسیم و فسفر طبیعی و PTH و الکالین فسفاتاز بالا داشت. این بیمار با تشخیص هیپرپاراتیروئیدی تحت بالینی جهت انجام اسکن معرفی شد که اسکن تکنسیوم - تالیوم منفی بود. بیمار همچنین از ناحیه تیروئید سونوگرافی شد که منفی گزارش گردید و رادیوگرافی استخوانهای بیمار نکته مثبتی نداشت. بیمار سپس تحت عمل جراحی قرار گرفت و سه غده از غدد پاراتیروئید وی برداشته شد که از نظر آسیب شناختی طبیعی بودند. پس از عمل جراحی سطح PTH خون به حد طبیعی رسید.

بحث

اسکن پاراتیروئید به روش تفریقی تکنسیوم - تالیوم سالهاست که جهت تعیین محل پاراتیروئید درگیر در افراد

آدنوم، ۹ مورد در پاراتیروئید تحتانی چپ، ۱۳ مورد در پاراتیروئید تحتانی راست و ۲ مورد نیز در پاراتیروئیدهای فوقانی چپ قرار داشتند. از کل آدنومها، ۱۹ مورد به درستی لوکالیزه شدند. پنج مورد منفی کاذب وجود داشت که در یک مورد، آدنوم پاراتیروئید تحتانی راست در اسکن به صورت ناحیه مشکوکی در قسمت پاراتیروئید فوقانی راست دیده شد و این ناحیه به عنوان مثبت کاذب نیز تلقی گردید. یکی دیگر از موارد منفی کاذب، آدنوم پاراتیروئید تحتانی راست بود که در اسکن به صورت ناحیه‌ای در ایسم و متمایل به پاراتیروئید تحتانی چپ مشاهده شد. این مورد نیز به عنوان مثبت کاذب برای پاراتیروئید تحتانی چپ در نظر گرفته شد. در یک اسکن، کانونی از جذب تالیوم در ناحیه پاراتیروئید تحتانی چپ به وضوح مشاهده گردید که در پاتولوژی، ندول خوش خیم تیروئید تشخیص داده شد. یک آدنوم پاراتیروئید تحتانی راست نیز وجود داشت که در اسکن مشاهده نگردید. دو اسکن منفی گزارش گردید که در پاتولوژی، آدنوم پاراتیروئید تحتانی راست و فوقانی چپ تشخیص داده شد.

با توجه به نتایج به دست آمده در گروه بیماران مبتلا به آدنوم، اسکن پاراتیروئید به روش تفریقی تکنسیوم - تالیوم دارای حساسیت (sensitivity) ۷۹ درصد، ویژگی تشخیصی (specificity) ۹۵/۸ درصد و صحت تشخیصی (accuracy) ۹۱/۷ درصد بود. احتمال اینکه محل مشخص شده، همان محل پاتولوژی باشد (positive predictive value) ۸۶ درصد بود.

هیچکدام از بیماران تحت بررسی بجز یک نفر، سابقه عمل جراحی بر روی ناحیه تیروئید و پاراتیروئید نداشت. وزن آدنومها در گروهی که به درستی تعیین محل شدند از ۲ گرم تا $7/3$ گرم متغیر بود و میانگینی معادل $4/18$ گرم داشت. در گروه منفی کاذب، وزن آدنومها از $1/8$ گرم تا $13/5$ گرم متغیر بوده و به طور متوسط $6/8$ گرم وزن داشت. اندازه آدنومها در گروه مثبت واقعی از $0/5 \times 0/5 \times 0/5$ سانتی متر تا $4 \times 4 \times 2$ سانتی متر متغیر و دارای متوسط $1/58 \times 1/7 \times 2/3$ سانتی متر بود؛ در گروه منفی کاذب، از $1/5 \times 0/8 \times 0/5$ سانتی متر تا $2/8 \times 3/5$ سانتی متر متغیر و میانگینی برابر $1/52 \times 2/6$ سانتی متر داشت.

تکنسیوم - تالیوم ۷۹ درصد و ویژگی تشخیصی آن ۹۵/۸ درصد بود. صحت تشخیص ۹۱/۷ درصد و ارزش پیش‌بینی مثبت نیز معادل ۸۶ درصد بود. به عبارت دیگر، مثبت بودن اسکن مبین آن است که احتمال وجود آدنوم در محل تعیین شده ۸۶ درصد می‌باشد. وزن آدنوم ممکن است در مثبت شدن اسکن تأثیر داشته باشد و به نظر می‌رسد هر چه اندازه آدنوم بزرگتر باشد احتمال مثبت شدن اسکن نیز بیشتر می‌گردد (۱۱،۶). این تصور هر چند منطقی به نظر می‌رسد، اما برخی مطالعات نشان داده‌اند که ارتباط مستقیمی بین حساسیت اسکن و اندازه، وزن آدنوم و یا میزان کلسیم، فسفر و PTH سرم وجود ندارد (۹،۵). در این مطالعه، هیچ اختلاف آماری قابل توجهی از نظر اندازه و وزن آدنوم و میزان کلسیم، فسفر و PTH سرم بین گروه مثبت واقعی و گروه منفی کاذب وجود نداشت. مکانیسم جذب تالیوم توسط سلولهای پاراتیروئید می‌تواند این مشاهدات را توجیه کند. میزان جذب تالیوم و بالطبع حساسیت اسکن بیش از آن که به اندازه و یا وزن آدنوم مربوط باشد با تعداد میتوکندری‌های درون سلولهای آدنوم ارتباط دارد (۹).

یکی از علل مثبت کاذب در اسکن تکنسیوم - تالیوم وجود ندولهای خوش خیم تیروئیدی است (۱۰). در بررسی حاضر نیز یک مورد مثبت کاذب به علت وجود ندول تیروئیدی مشاهده شد. اسکن پاراتیروئید مانند روشهای تصویربرداری دیگر در تعیین محل هیپرپلازی غدد پاراتیروئید دارای حساسیت پائینی است. در این مطالعه نیز حساسیت اسکن تفریقی تکنسیوم - تالیوم در تعیین محل غدد هیپرپلاستیک فقط ۳۵ درصد بود.

مبتلا به هیپرپاراتیروئیدی به کار می‌رود. گروهی، به استفاده از این روش قبل از عمل اول، اعتقاد ندارند (۱) اما مطالعات نشان داده‌اند که تعیین محل پاتولوژی قبل از عمل جراحی باعث می‌شود (الف) میزان هیپوکلسمی بعد از عمل، (ب) مدت زمان عمل جراحی و همچنین (ج) مدت بستری، کاهش قابل توجهی پیدا کند (۲). در صورتی که جراح در عمل اول موفق به پیدا کردن پاتولوژی نباشد، استفاده از این روشها قبل از عمل دوم ضرورت می‌یابد.

محققین در مورد حساسیت اسکن تفریقی تکنسیوم - تالیوم برای تعیین محل غده درگیر، نتایج بسیار متفاوتی را ارائه کرده‌اند (۸،۷،۶،۵،۴). از میان مطالعاتی که تا سال ۱۹۹۱ انجام شده بود، ۱۶ مورد به طور تصادفی انتخاب و حساسیت این روش مورد بررسی قرار گرفت. حساسیت از ۲۶ درصد تا ۹۴ درصد متفاوت بود. همچنین حساسیت CT از ۴۵ درصد تا ۸۲ درصد، با قدرت جداسازی (resolution) بالا از ۷۶ تا ۸۰ درصد، سونوگرافی از ۲۶ درصد تا ۸۱ درصد، سونوگرافی با قدرت جدا سازی بالا از ۴۳ درصد تا ۷۵ درصد و بالاخره MRI از ۵۰ درصد تا ۹۳ درصد بود. تعداد بیماران مورد مطالعه در این گروهها، از ۱۰ نفر در یک گروه تا ۱۴۳ نفر در گروه دیگر متفاوت بود (۳). فرضیه‌های متعددی جهت توجیه این تفاوت در حساسیت اسکن ارائه شده است. در این بررسی سعی شده است جهت جلوگیری از آشفتگی ذهنی، حساسیت اسکن پاراتیروئید به روش تفریقی Tc/Tl با در نظر گرفتن روش معمول در این مؤسسه مطالعه شود.

در این بررسی، حساسیت اسکن پاراتیروئید به روش

REFERENCES

1. Degroot J. Endocrinology, Vol 2, WB Saunder's , Company Pub. 954 - 967; 1991.
2. Eisenberg B. Imaging of thyroid and parathyroid glands, Churchill Livingstone. 1991.
3. Michale LG, Laurence VB. Parathyroid imaging. J Nucl Med. 32: 887 - 889; 1991.
4. Varma, VM, et al. Comparative study of Tc -99m sestamibi/thallium - 201 with Tc -99m pertechnetate subtraction scintigraphy and ultrasonography in the localization of parathyroid adenoma. J Nucl Med. 34: 116; 1993.
5. Palestro CJ, et al. Parathyroid scintigraphy: Technetium - 99m pertechnetate (Tc). thallium - 201 (Tl) and technetium 99-m sestamibi(S). J Nucl Med. 34: 166; 1993.
6. Moskowitz GW. Parathyroid adenomas: A retrospective analysis of 102 patients studied with technetium - thallium scintigraphy. J Nucl Med. 31: 935; 1993.
7. Geatti O, et al. Location of parathyroid enlargement by Tc - 99 mibi and Tl-201 scintigraphy ultrasound and CT. J Nucl Med. 33: 895; 1993.
8. Neumann DR. Simultaneous dual-isotope SPECT imaging for the detection and characterization of parathyroid. J Nucl Med. 33: 131 - 134; 1992.

9. Sandrock D, et al. Ultrastructural Histology correlates with result of thallium 201/technetium 99m parathyroid subtraction scintigraphy. J Nucl Med. 34: 24-29; 1993.

10. Veluvolu P, et al. Abnormal parathyroid scan with benign and malignant thyroid nodules in the same patient. Clin Nucl Med. 16(10): 784-5; 1991.

11. Basso LV. Keeling - c - Parathyroid imaging. Use of isotope scintigraphy for the localization of adenomas before surgery. Clin Nucl Med. 17(5): 380-3; 1992.

12. Bernier DR. Nuclear Medicine Technology and Techniques; Mosby-year book Inc. 1994.