

تصویربرداری از غده پاراتیروئید به روش تفریق تالیوم -- تکنسیوم (TI/Tc) برای لوکانیزه نمودن نسوج کاشته شده پاراتیروئید بعد از جراحی

دکتر محمد افتخاری

مؤسسه تحقیقات پزشکی هسته‌ای، دانشگاه علوم پزشکی تهران

چکیده

ادامه علائم و عود هیپرپاراتیروئیدسم با نسوج هیپرپلاستیک متعدد پاراتیروئید که به صورت اکتویک رشد نموده بودند، در یک بیمار با سابقه طولانی نارسائی کلیه مشاهده گردید. در اولین عمل جراحی، غدد پاراتیروئید هیپرپلاستیک در مناطق آناتومیک این غده مشهود بودند، ولی در عمل جراحی بعدی، نسوج غیرطبیعی پاراتیروئید در مناطق غیرعادی به صورت متعدد مشاهده شدند. به علت ادامه علائم کلینیکی و آزمایشگاهی و نیز مثبت بودن اسکن تکنسیوم-تالیوم، بیمار اجباراً برای پنجمین بار مورد عمل جراحی قرار گرفت. این مشاهدات مسئله کاشته شدن نسج پاراتیروئید بعد از عمل جراحی و رشد مجدد آنها را به عنوان یکی از دلایل عود یا ادامه هیپرپاراتیروئیدسم مطرح می‌سازد. در این مطالعه، اهمیت حفاظت از کیسول غدد پاراتیروئید در جراحی و همچنین کاربرد روشهای تصویربرداری به ویژه استفاده از اسکن TI/Tc در این بیماران مورد بررسی قرار گرفته است.

مقدمه

هیپرپاراتیروئیدسم ثانویه تقریباً در تمام بیماران با نارسایی مزمن کلیه مشاهده می‌گردد. درمان طبیی ممکن است در این بیماران موثر واقع نگردد. در این صورت، خارج نمودن پاراتیروئید به وسیله جراحی لازم می‌باشد (۱).

برداشتن پاراتیروئید و پیوند قسمتی از یک پاراتیروئید در یکی از عضلات گردن یا آرنج بیمار، یکی از روشهای شناخته شده و شایع در درمان این بیماران می‌باشد (۱). عدم موفقیت در کنترل هیپرپاراتیروئیدسم پس از جراحی، در صورتی که بدخیمی درکار نباشد، معمولاً ناشی از کامل نبودن برداشت بافت هیپرپلاستیک و یا عدم دسترسی به آدنوم پاراتیروئید می‌باشد (۲). بافت سالم پاراتیروئید را می‌توان در داخل ماهیچه خود بیمار پیوند نمود. در صورت پاره شدن کیسول غده پاراتیروئید در موقع جراحی و کاشته شدن سلولهای پاراتیروئید در ناحیه، امکان رشد سلولها و عود هیپرپاراتیروئیدسم وجود دارد (۲). این پدیده به‌خصوص در هیپرپاراتیروئیدسم ثانویه در بیمارانی که نارسائی کلیوی دارند، شایع می‌باشد (۱). روشهای تصویربرداری در تعیین محل نسج یا نسوج غیرطبیعی و درمان این بیماران حائز کمال اهمیت است. روشهای

پزشکی هسته‌ای که به کمک دو رادیونوکلئید و تفاضل دو تصویر که با استفاده از کامپیوتر صورت می‌گیرد، می‌تواند در این‌گونه بیماران بسیار ارزشمند باشد.

شرح حال بیمار

بیمار، مرد ۳۲ ساله‌ای است با سابقه نارسائی مزمن کلیه، که مدت ۹ سال قبل از دریافت پیوند کلیه تحت درمان همودیالیز بوده است. در طول مدت فوق، بیمار بارها با علائم کلینیکی به خصوص علائم استخوانی و نیز یافته‌های آزمایشگاهی هیپرپاراتیروئیدسم، مراجعه نموده و از سال ۱۳۶۰ تا ۱۳۶۵ مجموعاً چهار بار تحت عمل پاراتیروئیدکتومی قرار گرفته است. در سال ۱۳۶۴، پس از عمل جراحی، یکی از پاراتیروئیدها در عضله استرنوکلید و ماستوئید طرف راست گردن پیوند گردید. علائم بهبودی مستمر بعد از هیچ یک از این عملهای جراحی مشاهده نگردید. در خرداد ماه ۱۳۶۶، پیوند کلیه برای این بیمار با موفقیت انجام شد. سه ماه پس از عمل پیوند کلیه، بیمار با افزایش علائم استخوانی، همراه با تغییرات رادیوگرافیک، مراجعه نمود. کلسیم سرم بیمار افزایش و فسفر کاهش را نشان می‌داد و پارات‌هورمون (PTH) حدود شش برابر حد

غده پاراتیروئید آنها اعمال می‌گردد، بیشتر دیده می‌شود. مضافاً این که، عود مکرر هیپرپاراتیروئیدیسم و رشد غیرطبیعی و گاهی با خصوصیات تهاجمی، در پاراتیروئیدهای پیوند شده در بیماران کلیوی باعث گردیده که انجام این عمل مورد سوال قرار گیرد (۲،۱).

در این بیمار، هر دو پدیده رشد غیرطبیعی نسج پاراتیروئید پیوند شده در عضله استرنوکلید و ماستوئید طرف راست و نیز پدیده کاشته شدن نسج پاراتیروئید در نقاط مجاور، به دلیل دستکاریهای متعدد جراحی، مشاهده گردید. اسکن تکنسیوم-تالیوم می‌تواند برای تصمیم‌گیری مناسب جهت درمان این بیماران بسیار ارزنده باشد. برای این منظور همچنین می‌توان از روشهای دیگر پزشکی هسته‌ای، CT، سونوگرافی و MRI نیز استفاده نمود (۷،۴). با استفاده از روش تفریق تکنسیوم-تالیوم در این بیمار، نسج غیرطبیعی به خوبی در طرف راست گردن لوکالیزه شده و تجمع غیرطبیعی تالیوم در بالای ترقوه چپ مشاهده گردید. از آنجا که رشد غیرطبیعی پاراتیروئید پیوند شده می‌تواند به صورت تهاجمی عمل نماید، گاهی افتراق این پدیده از سرطان پاراتیروئید مشکل می‌باشد، به خصوص این که در بعضی موارد حتی تهاجم عروقی و درگیری نواحی دور از ناحیه اولیه نیز مشاهده می‌شود. این گزارش اهمیت استفاده از روشهای پزشکی هسته‌ای را در مواقعی که وضوح آناتومیک پاراتیروئیدها به دلیل عمل جراحی مخدوش شده باشد، مورد تأکید قرار می‌دهد. جهت جلوگیری از عوارض بعدی که گاهی به دلیل رشد غیرطبیعی و ایجاد اسکار می‌تواند بسیار مشکل‌آفرین باشد، باید دقت کافی میدول گردد تا حتی الامکان از پاره شدن کپسول غده پاراتیروئید جلوگیری شود. باتوجه به رشد مکرر و غیرطبیعی نسج پیوند شده پاراتیروئید، شاید انجام این عمل در بیمارانی که نارسائی کلیه دارند صلاح نباشد.

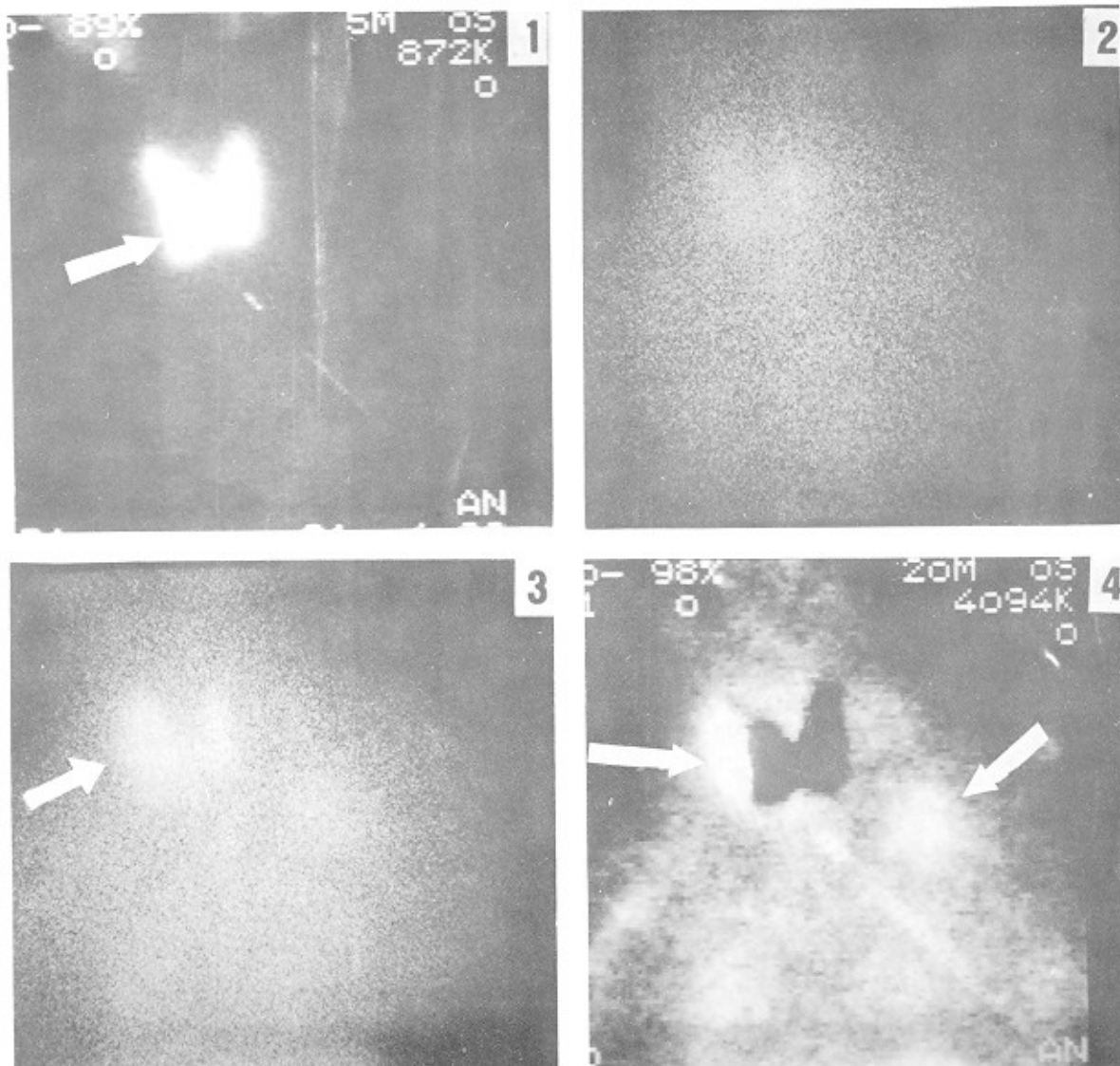
استفاده از روشهای تصویربرداری به خصوص روشهای پزشکی هسته‌ای در این‌گونه بیماران بسیار باارزش می‌باشد. البته، جایگاه تکمیلی سایر روشهای تصویربرداری مانند CT، سونوگرافی و MRI باید مد نظر قرار گیرد (۷).

طبیعی بود. در معاینه، یک توده تقریباً به قطر ۳ سانتی متر در طرف راست گردن و توده دیگر با چسبندگی و حدودی نامشخص در بالای ترقوه چپ لمس گردید. اوره و کراتینین سرم در این مرحله طبیعی بود.

اسکن پاراتیروئید که با استفاده از روش تفریق تکنسیوم-تالیوم انجام شد، وجود ناحیه‌ای با تجمع تالیوم در طرف راست گردن و نیز ناحیه‌ای با افزایش جذب در قسمت بالای ترقوه چپ را نشان می‌داد (شکل ۱). بیمار مجدداً در تابستان سال ۱۳۶۸ برای پنجمین بار مورد عمل جراحی قرار گرفت که طی آن توده‌ای در ناحیه عضله استرنوکلید و ماستوئید طرف راست همراه با توده‌های متعدد کوچکتر در اطراف آن مشاهده و تا حد امکان خارج گردید. بررسی میکروسکوپی این نسج موید وجود پاراتیروئید هیپرپلاستیک، و در برخی نقاط همراه با انفیلتراسیون سلولهای پاراتیروئید در بافت چربی و عضلانی بود. در حین عمل، در ناحیه ترقوه چپ ضایعه واضحی مشاهده نگردید و عمل خاصی در این ناحیه انجام نشد. علائم استخوانی و سایر علائم کلینیکی پس از آخرین عمل جراحی بهبودی نسبی یافت و همچنین یافته‌های آزمایشگاهی تا حدی به وضع عادی بازگشت. بعد از چند ماه گرچه بیمار هنوز علائم بهبودی نسبی را نشان می‌داد، ولی اندازه توده قابل لمس در بالای ترقوه چپ بزرگتر شده بود.

بحث

عدم موفقیت در درمان جراحی هیپرپاراتیروئیدیسم معمولاً به دلیل عدم دستیابی جراح به غده غیرطبیعی پاراتیروئید می‌باشد. دلیل دیگری را که می‌توان در این باره ذکر نمود مشکل کاشته شدن نسج پاراتیروئید در حین عمل جراحی است (۲). سالهاست مشخص گردیده که نسج طبیعی و یا نسج آدنوماتوز پاراتیروئید در صورت پیوند شدن در بدن بیماری که تحت عمل جراحی قرار گرفته است قابلیت ادامه حیات و رشد خواهند داشت (۵، ۶). در چنین شرایطی منطقی به نظر می‌رسد که در صورت کاشته شدن ناخواسته سلولهای پاراتیروئید در حین عمل جراحی، امکان رشد این نسج و ادامه یا عود هیپرپاراتیروئیدیسم وجود خواهد داشت. این پدیده، به خصوص در بیماران مبتلا به نارسائی کلیه که تحریک خارجی به طور مداوم بر



شکل ۱-۱. جذب منتشر در غده تیروئید را نشان می‌دهد. در ناحیه لاترال لب راست، جذبی مشاهده نمی‌شود که مبین وجود توده (قابل لمس) در محل است (→). شکل ۱-۲. ناحیه تیروئید در محدوده انرژی ۸۰ کیلو الکترون ولت قبل از تزریق تالیوم را نشان می‌دهد. شکل ۱-۳ - تصویر تیروئید با تالیوم در محدوده انرژی ۸۰ کیلو الکترون ولت را نشان می‌دهد. قسمت فاقد جذب در ناحیه لاترال لب راست، به وسیله تالیوم پر شده است (→). در قسمت بالای ترفوه چپ نیز تجمع تالیوم مشهود است. شکل ۱-۴ - که از تفرق تالیوم-تکنسیوم به دست آمده است، تجمع تالیوم در ناحیه لاترال لب راست و نیز قسمت فوقانی ترفوه چپ را نشان می‌دهد (→).

هسته‌ای دانشگاه علوم پزشکی تهران که در تنظیم این مقاله همکاری داشته‌اند قدردانی می‌شود.

قدردانی از خانم دکتر فریبا اخضری و خانم دکتر ارمغان فرد اصفهانی، رزیدنت‌های مؤسسه تحقیقات پزشکی

REFERENCES

1. Korzet Z , et al. Total Parathyroidectomy with Autotransplantation in Hemodialyzed Patients with Secondary Hyperparathyroidism. *Neph Diag Transplant* 1987;2:34-346.
2. Rattner DW, et al. Recurrent Hyperparathyroidism Due to Implantation of Parathyroid Tissu. *Am J Surg.* 1985; 149:745-748.
3. Manni A, et al. Thallium-Technetium Parathyroid Scan a Useful Noninvasive Technique for Localization of Abnormal Parathyroid Tissue. *Arch Intern Med.* 1986; 146:1077-1080
4. Takagi H, et al. Image Diagnosis of Parathyroid Glands in Chronic Renal Failure. *Am Surg.* 1983; 198:74-79.
5. Burk LB, et al. Recurrent Parathyroid Adenoma: A Case Report. *Surgery.* 1974; 21:95-101.
6. Wells SA, et al. Transplantation of the Parathyroid Glands: *Surg Clin North Am.* 1979; 59:167-177.
7. Eisenberg B, ed. *Imaging of the Thyroid and Parathyroid Glands, A Practical Guide.* Churchill livingston, 1991.