

کاربرد پرتودرمانی و شیمی درمانی در سرطان‌های تیروئید

دکتر پیمان حداد

گروه رادیوتراپوتیک انکولوژی، انستیتو کانسر، دانشگاه علوم پزشکی تهران

چکیده

درمان کارسینوم‌های دیفرانسیه تیروئید با ید رادیواکتیو بسیار موفق و مؤثر است، اما پرتودرمانی خارجی برای این سرطان‌ها نیز کاربردهای مشخص خود را دارد. درمان کارسینوم آنابلاستیک تیروئید هنوز به موفقیتی در خور توجه دست نیافته است، گرچه رژیم‌های ترکیبی رادیوتراپی و کموتراپی در پاره‌ای موارد با نتایج نسبتاً خوب به کار گرفته شده‌اند. در این مقاله اطلاعات منابع انکولوژی درباره اندیکاسیون‌های رادیوتراپی و کموتراپی در کارسینوم‌های دیفرانسیه و آنابلاستیک تیروئید و همچنین کارسینوم مدولاری و لنفوم تیروئید مرور شده است.

مقدمه

موفقترین درمان غیر جراحی کانسر دیفرانسیه تیروئید بدون شک از بین بردن آن با استفاده از ید رادیواکتیو (پرتودرمانی داخلی) است. روش‌های معمولی درمان سرطان، یعنی پرتودرمانی خارجی و شیمی درمانی، در کارسینوم‌های دیفرانسیه تیروئید موفقیت کمتری از ید رادیواکتیو دارند و بنابراین مطالعه چندان زیادی روی آن‌ها صورت نگرفته است (۱).

پرتودرمانی خارجی برای کنترل موضعی بیماری و همچنین در بعضی از نواحی متاستاتیک مؤثر است (۲). شیمی درمانی به طور کلی برای کارسینوم‌های دیفرانسیه تیروئید نتایج مایوس کننده‌ای به بار آورده است، اما در کارسینوم آنابلاستیک به همراه رادیوتراپی به کار می‌رود. در لنفوم تیروئید نیز مجموعه رادیوتراپی و کموتراپی درمان استاندارد به شمار می‌آید. اندیکاسیون‌های پرتودرمانی خارجی برای کارسینوم‌های تیروئید در جدول ۱ ذکر شده است و ذیلاً نیز به همراه شیمی درمانی مورد بحث قرار می‌گیرد.

کارسینوم‌های دیفرانسیه تیروئید

پرتودرمانی خارجی پس از عمل جراحی گاهی برای درمان باقیمانده میکروسکوپی یا ماکروسکوپی تومور اندیکاسیون دارد. کاربرد آن بیشتر برای بیماران مبتلا به عود یا ضایعه وسیع غیر قابل عمل است. اگر ید رادیواکتیو پس از جراحی کارسینوم دیفرانسیه تیروئید برای درمان کافی نباشد، پرتودرمانی خارجی برای تومور غیر قابل عمل، باقیمانده واضح در محل عمل، تهاجم به بافت‌های همبندی یا انفیلتراسیون وسیع غدد لنفاوی گردن اندیکاسیون خواهد داشت (۲). پس از درمان با ید رادیواکتیو، اگر کانسر غیر فونکسیونل باشد (یعنی ید رادیواکتیو را جذب نکند)، می‌توان از پرتودرمانی خارجی استفاده کرد. این وضعیت در موارد عود کانسرهای فولیکولری که قبلاً با ید رادیواکتیو درمان شده‌اند اتفاق می‌افتد و نمایانگر کاهش افتراق و فونکسیون تومور می‌باشد. در صورت وجود باقیمانده ماکروسکوپی تومور، پرتودرمانی خارجی را می‌توان با حداکثر ۲۵۰ میلی‌کوری ید رادیواکتیو همزمان مورد استفاده قرار داد.

کاربرد پرتودرمانی و شیمی‌درمانی

و الکترون و استفاده از بلوک‌های مخصوص برای جلوگیری از رسیدن دوز بیش از حد به نخاع، همه به حصول بهترین توزیع دوز اشعه در ناحیه مورد نظر منجر خواهد شد.

در مجموع ارزش پرتودرمانی خارجی برای درمان کانسره‌های دیفرانسیه تیروئید اغلب دست کم گرفته می‌شود. کارسینوم دیفرانسیه تیروئید به اندازه کارسینوم پستان نسبت به پرتودرمانی حساس است (۵) و می‌توان از این روش درمانی برای نابود کردن باقیمانده میکروسکوپی بیماری و پیشگیری از عود استفاده کرد.

در بیماری متاستاتیک، پرتودرمانی خارجی می‌تواند موجب تسکین درد و بهبود علائم بالینی در متاستازهای استخوانی دردناک باشد. پیشگیری از شکستگی‌های پاتولوژیک نیز حائز کمال اهمیت است. در متاستازهای مغزی، استخوانی یا زیر جلدی که روی اعضاء حیاتی فشار آورند باید از رادیوتراپی تسکینی (پالیاتیو) سود جست. برای این منظور می‌توان پرتودرمانی خارجی را به همراه ید رادیواکتیو به کار برد. وضعیت عمومی بیمار و قدرت تحمل بافت‌های سالم نسبت به اشعه را باید برای انتخاب بهترین درمان در این موقعیت مدنظر قرار داد.

با فراوانی نسبتاً کم سرطان تیروئید و سیر آهسته این تومورها، مطالعات چندانی روی شیمی‌درمانی این بیماری صورت نگرفته است (۷). دوکسوروبیسین در (Doxorubicin) و بلئومایسین (Bleomycin) درمان‌های تک دارویی برای کانسر تیروئید نسبتاً موثر بوده‌اند. مجموعاً ۲۳ تک داروی دیگر و ۲۵ رژیم ترکیبی شیمی‌درمانی برای این منظور بررسی شده ولی نتایج بدست آمده با توجه به تعداد کم بیماران، قطعی نبوده‌اند (۸).

بهترین تک دارو برای کارسینوم تیروئید متاستاتیک، دوکسوروبیسین است که پاسخ‌های ناکامل تا ۳۰٪ و در بعضی مطالعات تا ۴۵٪ را حاصل آورده است. اما کوتاهی مدت پاسخ و کامل نبودن آن، کاربرد این دارو را محدود کرده است. داروهای دیگری که تحت مطالعه قرار گرفته‌اند عبارتند از سیس‌پلاتین (Cisplatin)، اتوپوزاید (Etoposide) و کربوپلاتین (Carboplatin). رژیم‌های

البته بعضی پژوهشگران معتقدند که پرتودرمانی خارجی را نباید قبل از ید-۱۳۱ به کار برد، چون ممکن است مانع موفقیت ید رادیواکتیو شود (۲).

فراحتی و همکاران نقش رادیوتراپی ادجوانت (تکمیلی) را در ۲۳۸ بیمار مبتلا به کارسینوم دیفرانسیه تیروئید مطالعه کردند (۳). در این مطالعه بیماران توسط تیروئیدکتومی توتال، ید رادیواکتیو و هورمون تیروئید تحت درمان قرار گرفتند. پرتودرمانی خارجی به ۹۹ بیمار داده شد. نتایج بررسی نشان داد که پرتودرمانی خارجی، آمار بقایای بدون عود را در بیماران بالاتر از ۴۰ سال مبتلا به کارسینوم پاپیلری مهاجم و درگیری لنفاوی بهبود می‌بخشد. همچنین یک بررسی گذشته‌نگر از بیمارستان پرنسس مارگارت تورنتوی کانادا در خصوص ۲۶۲ بیمار نشان داد که پرتودرمانی خارجی در بیماران مبتلا به کانسر پاپیلری و باقیمانده میکروسکوپی، موجب کاهش عود و افزایش عمر بیماران می‌شود (۴).

مقدار (دوز) رادیوتراپی مورد استفاده ۵۰۰۰ سانتی‌گری (راد) در ۲۵ جلسه طی ۵ هفته به گردن، با بوست (دوز تقویتی) ۵۰۰-۱۰۰۰ سانتی‌گری به ناحیه تومور باقیمانده است. مولفین دیگر ۴۰۰۰ سانتی‌گری در ۱۵ جلسه طی ۳ هفته برای نواحی بیماری میکروسکوپی با بوست ۱۰۰۰ سانتی‌گری در ۵ جلسه برای ماکروسکوپی را توصیه کرده‌اند (۲ و ۵).

تومور غیرقابل عمل و حجیم را باید با هدف درمان قطعی مدنظر قرار داد. در موارد متعددی کارسینوم پاپیلری غیرقابل عمل تیروئید پس از پرتودرمانی خارجی بهبود قابل توجه یافته یا حتی به طور کامل از بین رفته است. بعضی از این بیماران تا ۲۵ سال زنده مانده‌اند (۶). در این وضعیت میدان پرتودرمانی خارجی باید تمام تومور تیروئید، گردن و مدیاستن فوقانی را در برگیرد (تصویر ۱). رادیوتراپی به میزان ۶۵۰۰ تا ۷۰۰۰ سانتی‌گری طی ۷ تا ۸ هفته توصیه می‌شود (۲).

براساس خصوصیات فیزیکی دستگاه‌های موجود باید تلاش شود بهترین نقشه درمانی برای رادیوتراپی طراحی گردد. کاربرد منطقی آمیخته‌ای از پرتوهای فوتون

ترکیبی دوکسوروبیسین و سیس پلاتین نتایج مایوس کننده‌ای به بار آورده‌اند. نتایج این رژیم‌ها بهتر از تک داروها نبوده، ولی عوارض آنها بدتر بوده است (۱). یکی از بهترین نتایج درمانی که برای کارسینوم دیفرانسیه تیروئید غیرقابل عمل جراحی و بدون پاسخ به ید رادیواکتیو گزارش شده، با ترکیب پرتودرمانی هیپرفراکشنی (پرتودرمانی به میزان کمتر از معمول در هر جلسه ولی بیش از یک جلسه در روز) و دوکسوروبیسین بدست آمده است. با این رژیم بیشتر از ۸۰٪ پاسخ درمانی مشاهده شده، ولی حتی در این مورد هم پاسخ کامل نادر بوده است (۹).

کارسینوم آناپلاستیک تیروئید

مطالعات بسیاری بر اهمیت درمانهای ترکیبی رادیوتراپی و کموتراپی برای کارسینوم آناپلاستیک تیروئید تأکید کرده‌اند. انتخاب بهترین رژیم از میان مقالات با توجه به تعداد کم بیماران بررسی شده دشوار است، ولی بهر حال دوکسوروبیسین باید در تمام رژیم‌های چند دارویی قرار داشته باشد (۱۰).

تشخیص زودرس با جراحی رادیکال و سپس پرتودرمانی خارجی و شیمی درمانی حاوی دوکسوروبیسین در حال حاضر بهترین درمان برای بیماران مبتلا به کارسینوم آناپلاستیک تیروئید است (۱). جراحی باید با حداکثر تلاش ممکن انجام گیرد تا حداقل تومور را برای رادیوتراپی بجا گذارد. قبل از رادیوتراپی ممکن است انجام تراکتوستومی برای باز نگهداشتن راه تنفس لازم باشد. با توجه به مقاومت این تومور نسبت به پرتودرمانی، دوزهای بالایی را باید برای آن تجویز کرد. حتی ۶۰۰۰ سانتی‌گری در ۶ هفته نمی‌تواند بیماری را به خوبی کنترل کند، گرچه معدودی از بیماران با این درمانها عمر طولانی داشته‌اند (۲).

با توجه به نتایج درمانی نامطلوب کارسینوم آناپلاستیک تیروئید، از درمانهای غیر معمول برای آن استفاده شده است. این‌ها عبارتند از رادیوتراپی با فراکشن‌های بزرگ (مقادیر زیاد در هر جلسه)،

رادیوتراپی هیپرفراکشنی و کاربرد همزمان کموتراپی و رادیوتراپی. همچنین کموتراپی قبل از عمل جراحی (۶۰۰۰ سانتی‌گری طی ۶ هفته همزمان با کموتراپی حاوی دوکسوروبیسین) و سپس انجام جراحی نیز مطرح شده است (۱۱).

کارسینوم مدولاری تیروئید

کارسینوم مدولاری تیروئید بیولوژی منحصر به فردی دارد و از این رو برنامه‌ریزی درمان آن باید به نحو متمایزی صورت گیرد (۱۰). پرتودرمانی خارجی را برای کارسینوم مدولاری بی‌فایده ذکر کرده‌اند (۱)، اما این عقیده نادرست است (۵). پس از رادیوتراپی یک توده قابل لمس مثلاً ناشی از عود تومور، تا ۳ ماه پس از درمان ممکن است تغییری در اندازه توده حاصل نشود. اما از ماه ششم کوچک شدن تومور قابل ملاحظه خواهد بود و ناپدید شدن کامل تومور ممکن است تا دو سال به طول انجامد. بعلاوه رادیوتراپی پروفیلاکتیک گردن معمولاً باعث جلوگیری از عود در گردن می‌شود در حالیکه متاستاز دوردست در ریه و نواحی دیگر موجب مرگ بیمار می‌گردد. بنابراین رادیوتراپی به گردن و مدیاستن فوقانی پس از عمل جراحی کار عاقلانه‌ای است (۵).

اطلاعات جدید نشان می‌دهد که پرتودرمانی خارجی برای درمان قطعی بیماران مبتلا به تومور باقیمانده میکروسکوپی یا ماکروسکوپی مفید است. حساسیت کارسینوم مدولاری تیروئید احتمالاً مابین کانسر دیفرانسیه و کانسر آناپلاستیک تیروئید است. رادیوتراپی برای درمان تومور پس از عمل جراحی با دوز ۶۰۰۰ سانتی‌گری طی شش تا هفت هفته توصیه می‌شود. برای تومورهای غیر قابل عمل جراحی نیز باید پرتودرمانی خارجی را در نظر گرفت. دوز قابل توصیه در این وضعیت ۶۵۰۰ تا ۷۰۰۰ سانتی‌گری است. میدان درمان را برای این منظور باید پس از ۵۵۰۰ تا ۶۰۰۰ سانتی‌گری کوچک کرد (۲).

برای متاستازهای استخوانی یا متاستازهای لنفاوی مدیاستن، رادیوتراپی مؤثرترین درمان است و در ۷۵٪

(۵) تا ۵۰۰۰-۴۵۰۰ سانتی‌گری در ۲۵ جلسه (۲) توصیه شده است.

متاستاز به تیروئید

در مواردی که متاستاز به تیروئید پیش از مرگ کشف می‌شود، شایعترین تومور اولیه کارسینوم کلیه و سپس پستان و ریه است (۱).

متاستازهای موجود در غده تیروئید بندرت به درمانهای پیچیده یا غیر معمول احتیاج دارند. اگر متاستاز علائم بالینی ایجاد کرده و تنها در تیروئید باشد، می‌توان جراحی را در نظر گرفت. ولی اگر متاستاز جزئی از یک بیماری منتشر باشد، نیازی نیست که جداگانه درمان شود مگر انسداد راه هوایی ایجاد شود. در این حالت می‌توان از جراحی، تراکتوستومی یا رادیوتراپی موضعی استفاده کرد (۱۰).

نتیجه

کanser تیروئید سرطان نه چندان شایع و بسیار متمایزی است که نیاز به درمان در مراکز ویژه با تسهیلات کافی، تخصص‌های لازم و پیگیری طولانی دارد (۵). گرچه اساس درمان کانسرها دیفرانسیه تیروئید بر جراحی و ید رادیواکتیو استوار است، ولی در موارد پیچیده‌تر کاربرد بجای پرتودرمانی و شیمی‌درمانی می‌تواند به بهبود نتایج و افزایش طول عمر بیماران و یا کاهش درد و رنج آنها بیانجامد. لازمه کسب این هدف، همکاری متخصصین مختلف در جهت انتخاب بهترین روش‌های درمانی است.

بیماران بهبود طولانی مشاهده می‌شود. به طور کلی سرفت این تومور با رادیوتراپی خیلی کند است. ارزیابی کامل اثرات درمانی روی توده‌های تومورال چند سال وقت می‌برد (۱۲).

متأسفانه شیمی‌درمانی در کارسینوم مدولاری موفق‌تر از کارسینوم‌های دیفرانسیه یا آناپلاستیک تیروئید نبوده است (۵). به طور کلی استفاده از آن فقط پس از کاربرد تمام درمانهای معمولی این تومور توصیه می‌شود (۸). در این حالت، دوکسوروبیسین (تنها یا همراه با داروهای دیگر) داروی انتخابی است (۱۳).

لنفوم تیروئید

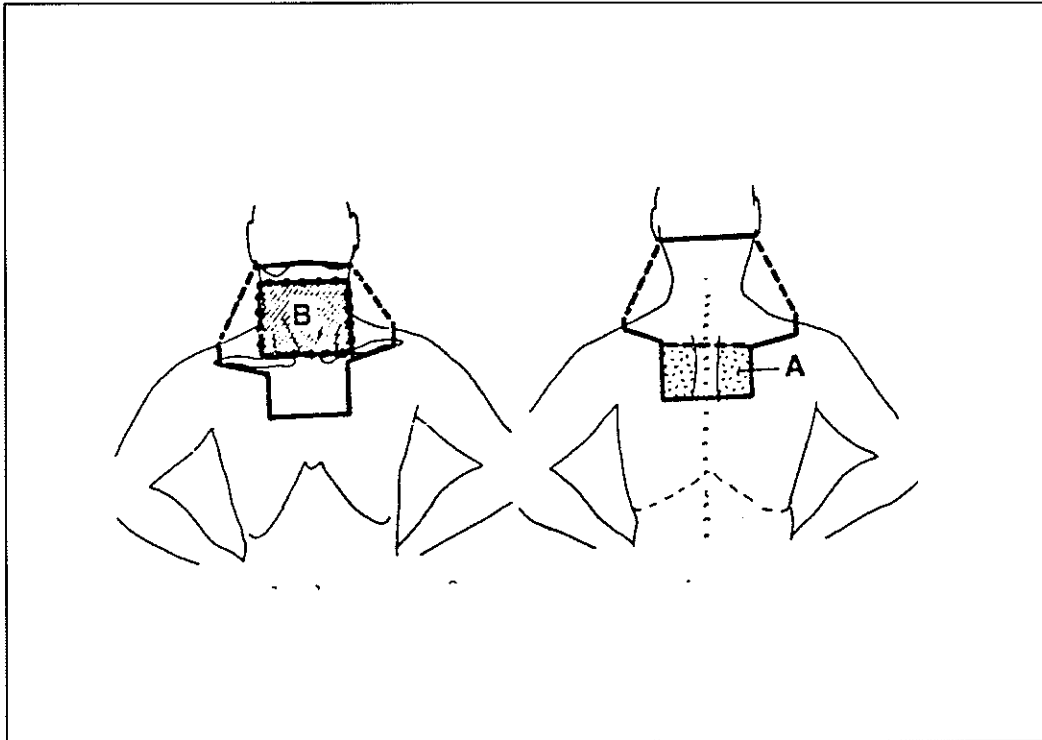
لنفوم تیروئید باید مانند سایر لنفوم‌های خارج عقده‌های لنفاوی درمان شود (۱۰). گرچه بعضی مؤلفین معتقدند در حدود ۲۰ تا ۳۰ درصد بیماران که هیچگونه گسترش به خارج تیروئید ندارند می‌توان از جراحی و سپس رادیوتراپی استفاده کرد، اما بسیاری دیگر می‌گویند نقش جراحی در لنفوم تیروئید فقط بدست آوردن بافت کافی برای تشخیص بیماری است و درمان باید توسط رادیوتراپی و کموتراپی صورت گیرد. بدین ترتیب عمر ۵ ساله تا ۷۰٪ گزارش شده است.

در حال حاضر به طور کلی اعتقاد بر این است که نتایج خوب درمان لنفوم تیروئید با ترکیب پرتودرمانی و شیمی‌درمانی، لزوم جراحی تهاجمی با احتمال صدمه به عصب راجعه حنجره و هیپوپاراتیروئیدی را منتفی می‌سازد (۱). دوز رادیوتراپی از ۳۵۰۰ سانتی‌گری در ۲۰ جلسه

جدول ۱. اندیکاسیون‌های پرتودرمانی خارجی در کانسر تیروئید.

- ۱- درمان نومور اولیه تیروئید اگر قابل عمل جراحی نباشد، بخصوص اگر بد-۱۳۱ را جذب نکند.
- ۲- تومور حجیم (مثل درگیری مدیاستن)، به صورتی که توسط بد-۱۳۱ تنها قابل کنترل نباشد.
- ۳- تومور حجیم یا قیمانده در نواحی مرکزی گردن، نای یا مری و یا نواحی لنفاوی گردن پس از جراحی که توسط بد-۱۳۱ تنها قابل کنترل نباشد.
- ۴- متاستاز استخوانی؛
الف) جذب کم یا بدون جذب بد-۱۳۱.
ب) نگرانی در باره شکستگی یا تلوژیک، بدون توجه به جذب بد-۱۳۱.
- ۵- متاستاز مغزی.
- ۶- متاستاز کبدی اگر سمپتوماتیک باشد یا دیگر درمان‌ها موفقیت آمیز نباشند.
- ۷- تسکین علائم فشار روی اعضاء حیاتی در اثر توده‌های بافت نرم.
- ۸- سندرم ورید اجوف فوقانی.
- ۹- عود مکرر کانسر تیروئید بدون توجه به جذب بد-۱۳۱.
- ۱۰- عود یا متاستاز کانسر تیروئید پس از حداکثر درمان با بد-۱۳۱.
- ۱۱- همراه با شیمی درمانی، بخصوص در کانسر آنابلاستیک.
- ۱۲- درمان قبل از عمل جراحی.

(منبع ۲).



تصویر ۱. میدان پرتودرمانی مورد استفاده برای کارسینوم تیروئید. ناحیه A (سمت راست) نمایانگر میدان خلفی مدیاستن برای افزایش دوز این ناحیه پس از رسیدن به دوز تحمل نخاع بعد از ۴۵۰۰ سانتی‌گری با میدان بزرگ است. همچنین دوز اضافی با یک میدان قدامی در ناحیه B به تیروئید داده می‌شود (سمت چپ).

منابع

1. DeVita V.T., Heilman S.; Cancer: Principles & Practice of oncology. 5th ed. USA: Lippincott. 1997: 1629 - 1652.
2. Perez C.A., Brady L.W.; Principles & Practice of radiation oncology. 3rd ed. USA: Lippincott. 1998: 1157 - 1179.
3. Farahati J., Reiners C.; Differentiated thyroid cancer. Cancer. 77: 172; 1996.
4. Brierley J.D., Tsang R.; Improved survival and reduced local relapse following external beam radiotherapy in papillary thyroid cancer with microscopic residue following surgical excision. International Journal of radiation oncology. Elsevier. 39: 2: Supplement: 310; 1997.
5. Price P., Sikora K.; Treatment of cancer. 3rd ed. UK: Chapman & Hall. 1995. 367 - 389.
6. Greenfield L.D.; Radiation therapy in the management of thyroid cancer. Thyroid Cancer. Boca Raton, CRC press: 223 - 231; 1978.
7. Calabresi P., Sohein P.S.; Medical Oncology. 2nd ed. USA: McGraw - Hill 1993. 796 - 800.
8. Haskell C.M.; Cancer Treatment. 4th ed. USA: W.B.Saunders. 1995. 743 - 752.
9. Ekman E.T.; Chemotherapy and multimodality treatment in thyroid carcinoma. Otolaryngology clinics of North America. 23: 523; 1990.
10. Holland J.F., Bast R.C. ; Cancer Medicine. 4th ed. USA: Williams & Wilkins. 1551 - 1561; 1997.
11. Reinacher P.C. ; Anaplastic thyroid carcinoma: Outcome and Prognostic factors. International Journal of Radiation Oncology. Elsevier. 39: 2: Supplement: 309; 1997.
12. Rougier P. ; Medullary thyroid carcinoma: Prognostic factors and treatment. International Journal of Radiation Oncology. 9: 161; 1983.
13. Frans M.G. ; Medullary thyroid cancer. cancer control. H. Lee Moffitt cancer center. 4: No. 1: 25 - 29; 1997.