

بررسی گره‌های سرد منفرد تیروئید با ^{99m}Tc - Sestamibi

دکتر شهرام دبیری اسکوئی

بخش پزشکی هسته‌ای بیمارستان امام خمینی - دانشگاه علوم پزشکی تبریز

چکیده

در ۳۰ بیمار با ندول سرد منفرد تیروئید در اسکن با ^{99m}Tc پرتکتات، اسکن تیروئید با MIBI - ^{99m}Tc انجام گرفت. آزمایشات فونکسیون تیروئید در تمام بیماران طبیعی بود. اسکن با MIBI - ^{99m}Tc در ۱۰ نفر از بیماران بصورت گره داغ، در ۱۲ نفر بصورت گره گرم و در ۸ مورد گره سرد گزارش شد. آسپیراسیون با سوزن نازک از تمام گره‌ها انجام شد که ۴ مورد کانسر پاپیلری، ۳ مورد پرولیفراسیون فولیکولی و مشکوک، ۱۶ مورد ندول آدنوماتوئید و ۷ مورد گواتر ندولر با تغییرات کیستیک گزارش شد. عمل جراحی در ۷ مورد انجام شد که نتیجه پاتولوژی در ۴ مورد کانسر پاپیلری و در ۳ مورد آدنوما گزارش شد. ندول‌های سرد با MIBI - ^{99m}Tc تماماً خوش‌خیم و دارای تغییرات کیستیک بودند. ندول‌های گرم اکثراً با ضایعات خوش‌خیم مطابقت داشته (۱۱ مورد) و در یک مورد کانسر پاپیلری مشاهده شد. ندول‌های داغ اگر چه در بدخیمی‌های تیروئید (۳ مورد) مشاهده گشت ولی در ۷ مورد از ضایعات خوش‌خیم (آدنوما) نیز ندول داغ رویت شد. با توجه به موارد نسبتاً بالای ندول داغ در گره‌های باسیتولوژی و پاتولوژی خوش‌خیم در این مطالعه بنظر نمی‌رسد MIBI - ^{99m}Tc از ویژگی تشخیص بالایی جهت تشخیص بدخیمی‌های تیروئید برخوردار باشد. فقط موارد با گره‌های سرد و همچنین گرم در MIBI - ^{99m}Tc احتمال بالای خوش‌خیمی را مطرح می‌نماید.

مقدمه

رادیودارو را در گره‌های منفرد تیروئید مورد بررسی قرار داده‌ایم.

روش و مواد

۳۰ بیماری بین ۲۵ تا ۵۳ سال که در اسکن با ^{99m}Tc پرتکتات تیروئید گره‌های منفرد و سرد داشته‌اند مورد بررسی قرار گرفته‌اند. تمامی بیماران آزمایشات تیروئید طبیعی داشتند. ۱۰ میلی‌کوری (^{99m}Tc -Sestamibi) (۳۷۰ مگابکرل) وریدی تزریق شد و اسکن تیروئید ۱۵ دقیقه بعد از تزریق در نمای

تشخیص بدخیمی‌های تیروئید با اسکن ^{99m}Tc پرتکتات مشکل است. شانس بدخیمی در گره‌های سرد منفرد بین ۵ تا ۱۵ درصد است (۱). اگر چه آسپیراسیون با سوزن نازک روش مناسبی برای بررسی این گره‌ها می‌باشد. ولی احتیاج به تجربه و تبحر کافی انجام دهنده آسپیراسیون و سیتولوژیست دارد. رادیو داروهای مختلفی جهت بررسی بدخیمی‌ها بکار رفته است. اخیراً ^{99m}Tc -Sestamibi جهت تشخیص بدخیمی‌های تیروئید و سایر ارگان‌ها پیشنهاد شده است (۲). در این مطالعه ما ارزش تشخیصی این

قدامی به مدت ۵ دقیقه انجام شد.

از گاما کمرای ^{75}ZiC با میدان نمایش بزرگ و کولیمانور با انرژی پایین و دارای سوراخ‌های موازی چند منظوره برای تصویرگیری استفاده شد. ندول‌هایی که افزایش جذب بارز در اسکن تیروئید با ^{99m}Tc -MIBI داشتند به عنوان ندول داغ، ندول‌های با جذب نسبی و مشابه با بقیه تیروئید به عنوان ندول گرم و ندول‌های فاقد جذب، به عنوان ندول سرد طبقه‌بندی شدند. تمامی بیماران تحت اسپیراسیون با سوزن نازک از قسمت گره قرار گرفتند و گزارش‌های سیتولوژی به صورت:

۱- کانسر پاپیلری

۲- مشکوک و پرولیفراسیون فولیکولر

۳- ندول آدنوماتوئید

۴- گواتر ندولر با تغییرات کیستیک

تقسیم‌بندی شدند. عمل جراحی تیروئید در ۷ بیمار انجام شده است.

نتایج

در اسپیراسیون با سوزن نازک ۴ مورد کانسر پاپیلری گزارش شد که همگی تحت عمل جراحی قرار

گرفته و نتیجه پاتولوژی کانسر پاپیلری بود. در اسکن ^{99m}Tc -MIBI این بیماران ۳ نفر دارای ندول داغ بودند و یک بیمار ندول گرم داشت (شکل ۱).

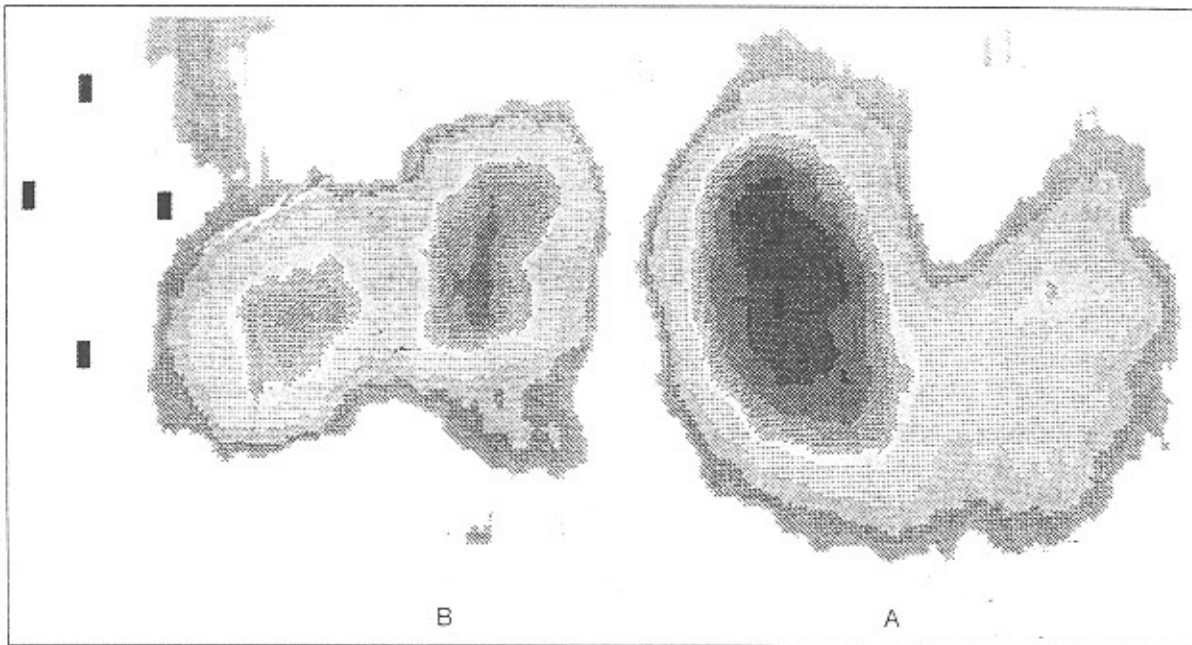
سیتولوژی اسپیراسیون حاصل از ۳ نفر از بیماران به صورت مشکوک و پرولیفراسیون فولیکولر گزارش شد. در اسکن ^{99m}Tc -MIBI، ۲ نفر از بیماران فوق ندول داغ و یک نفر ندول گرم داشتند. یک بیمار از این گروه با ندول داغ تحت عمل جراحی قرار گرفت که پاتولوژی آن آدنوم میکروفولیکولر بود.

در ۱۶ نفر از بیماران نتیجه سیتولوژی اسپیراسیون، ندول آدنوماتوئید بود که از این بین، ۵ نفر در اسکن ^{99m}Tc -MIBI ندول داغ، ۸ نفر ندول گرم و ۳ نفر ندول سرد داشتند. ۲ نفر از این بیماران با ندول داغ تحت عمل جراحی قرار گرفتند که پاتولوژی آنها آدنوما گزارش شد (شکل ۲).

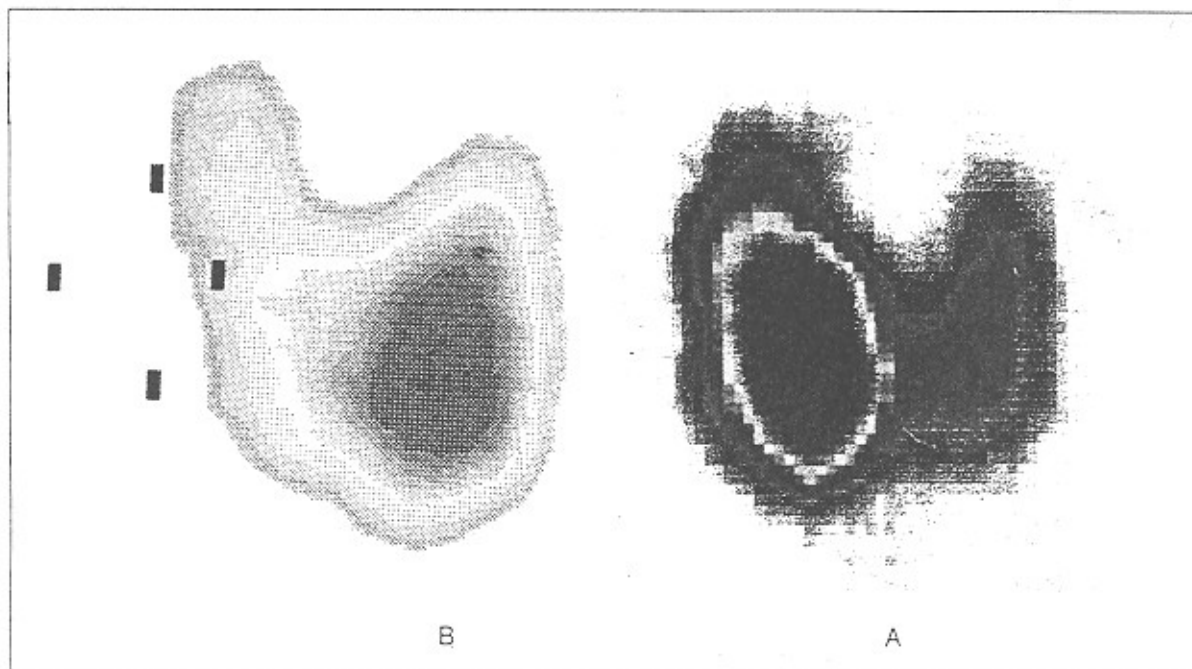
سیتولوژی اسپیراسیون ۷ بیمار باقیمانده گواتر ندولر با تغییرات کیستیک بود که ۲ نفر آنها ندول گرم و ۵ نفر بیمار ندول سرد در اسکن ^{99m}Tc -MIBI داشتند. هیچکدام از بیماران این گروه تحت عمل جراحی قرار نگرفتند. خلاصه نتایج در جدول ۱ ذکر شده است.

جدول ۱ - خلاصه نتایج اسکن ^{99m}Tc - MIBI در مقایسه با اسپیراسیون سوزنی.

نوع ندول (سیتولوژی)	(اسکن)		داغ
	سرد	گرم	
کانسر پاپیلری	—	۱	۳
مشکوک و پرولیفراسیون فولیکولی	—	۱	۲
ندول آدنوماتوئید	۳	۸	۵
گواتر ندولر با تغییرات کیستیک	۵	۲	—
جمع موارد	۸	۱۲	۱۰



شکل - ۱.۱. ندول داغ لوب راست تیروئید در اسکن ^{99m}Tc - MIBI (کانتسز پاپیلری). B. ندول سرد لوب راست تیروئید در اسکن ^{99m}Tc (کانتسز پاپیلری).



شکل - ۱.۲. ندول داغ لوب راست تیروئید در اسکن ^{99m}Tc - MIBI (آدنوم تیروئید). B. ندول سرد لوب راست تیروئید در اسکن ^{99m}Tc (آدنوم تیروئید).

بحث و نتیجه‌گیری

یافتن روش غیر تهاجمی تشخیص دقیق خوش‌خیمی یا بدخیمی ندول‌های تیروئید از دیرباز مورد توجه متخصصین غدد، جراحی و پزشکی هسته‌ای بوده است. رادیو داروهای مختلفی در پزشکی هسته‌ای جهت تشخیص بدخیمی گره‌های تیروئید بکار رفته‌اند. سال‌هاست که محققین متوجه شده‌اند که گره‌های سرد در اسکن تیروئید با ^{99m}Tc پرتکنتات احتمال بدخیمی بیشتری دارند (۳). Tl-201 نیز جهت تشخیص افتراقی گره‌های خوش‌خیم از بدخیم بکار رفته است (۵). $^{99m}\text{Tc-MIBI}$ رادیو داروی جدیدی است که افزایش جذب آن توسط تومورهای بدخیم اعضای مختلف مانند پستان، مغز و ریه گزارش شده است (۶و۷). اخیراً این رادیو دارو جهت بررسی گره‌های تیروئید و نشان دادن متاستازهای کانسر دیفرانسیه تیروئید در بیماران تحت درمان مهاري با Levothyroxin بکار رفته است (۸) و نتایج نسبتاً مطلوبی از افزایش جذب این رادیو دارو توسط گره‌های بدخیم تیروئید گزارش شده است (۹).

در این مطالعه با تعداد محدود بیماران نتایج مطلوبی در بیماران با کانسر تیروئید و گواتر ندولر با تغییرات کیستیک مشاهده شد. از ۴ بیمار با کانسر پایلری در آسپیراسیون با سوزن نازک که همگی توسط عمل جراحی تأیید شدند در سه مورد ندول داغ و در یک مورد ندول گرم در اسکن با $^{99m}\text{Tc-MIBI}$ مشاهده

شد. در بیماران با گواتر ندولر با تغییرات کیستیک ۵ مورد ندول سرد و ۲ مورد ندول گرم در اسکن با $^{99m}\text{Tc-MIBI}$ مشاهده شد و هیچ مورد ندول داغ رویت نگشت. اگر چه در این بیماران عمل جراحی و بررسی پاتولوژیک صورت نگرفت، ولی به نظر می‌رسد دقت اسکن جهت تشخیص خوش‌خیمی در این گروه از بیماران بالا باشد. معهذا در بیماران با ندول آدنوماتوئید در آسپیراسیون سوزنی، در ۳۱٪ موارد ندول داغ و در ۵۰٪ موارد ندول گرم با $^{99m}\text{Tc-MIBI}$ گزارش شد که نشان می‌دهد این بررسی با بررسی‌های قبلی مطابقت ندارد (۱۰). دو نفر از بیماران این گروه با ندول داغ تحت عمل جراحی قرار گرفتند که آدنوما در آنها تأیید گشت. بنابراین در یک نتیجه‌گیری کلی می‌توان چنین گفت که اسکن منفی با $^{99m}\text{Tc-MIBI}$ (گره سرد و گرم) با احتمال بالا به نفع خوش‌خیمی گره تیروئید می‌باشد ولی ندول داغ اگر چه احتمال بدخیمی را مطرح می‌نماید ولی در بسیاری از موارد خوش‌خیم نظیر آدنوما نیز مشاهده می‌شود. ندول گرم نیز در اکثر موارد (۱۱ مورد) به نفع ضایعات خوش‌خیم بوده ولی در موارد نادر (۱ مورد) بدخیمی نیز دیده شده است. به‌رحال مطالعات تکمیلی در گروه‌های بزرگ از چنین بیمارانی جهت رد یا تأیید نتایج این تحقیق توصیه می‌شود.

کلمات کلیدی: ندول سرد تیروئید، $^{99m}\text{Tc-MIBI}$ ، آسپیراسیون سوزنی.

منابع

- 1 - Malcolm H. Wheeler and John H. Lazarus. Diseases of the Thyroid. 1994, 234-235.
- 2 - Moriya E, Shirakawa T, Moriya E, Mori Y, et al. Efficacy Tc-99m-MIBI SPECT in seeking metastatic lesions of Thyroid cancer. Journal of Nuclear Medicine. 1994,35:226-227.
- 3 - Barry Ls, Brahm S. The role of imaging test in the diagnosis of Thyroid nodules. Endocrinol Metab clin north Am. 1990,19: 523-524.
- 4 - Derebek E, Biberoglu S, Kut O, Yesil S, Durak H. Early and delayed Thallium-201 Scintigraphy in Thyroid nodules : The relationship between early Thallim-201 uptake and perfusion. European Journal of Nuclear Medicine. 1996,23 : 504-510.
- 5 - Angelo Vatlimo, Paolo Bertelli, Alessandra Vella, Stefano Lazzi. Hurthle cell tumor dwelling in hot Thyroid nodules : Ppreoperative detection with Technetium 99m-MIBI dual-phase scintigraphy. Journal of Nuclear Medicine. 1998, 39 : 822-824.
- 6 - John A. Cutrone , Lisa Lhane Yospor , Iraj Khalkhali , Paul Shitabata and Samuel French. Immunohistologic assessment of Technetium-99m MIBI uptake in benign and malignant breast lesions. Journal of Nuclear Medicine. 1998 , 39 : 449-452.
- 7 - Hee - Seung Bom, Young - Chul Kim, Ji-Yeul Kim and Kyung-ok park. Technetium - 99m-MIBI uptake in small cell lung cancer. Journal of Nuclear Medicine. 1998, 39:91-94
- 8 - J. Nemeč, O. Vyrřitová, T. Blazek, P. Racek, Z. Novak, J. Zimak, R. Bilek. Positive Thyroid cancer Scintigraphy using Technetium-99m Methoxyisobutylisonitrile. European Journal of Nuclear Medicine. 1996, 23 - 69 - 71.
- 9 - Erkan Derebek, Sevin Biberoglu, Ozlem Kut, Semih Dogan, Hatice Durak. Early and delayed Thallim-201 Scintigraphy in Thyroid nodules : The relationship between early Thallium - 201 uptake. European Journal of Nuclear Medicine. 1996, 23;504-510.
- 10 - Omar Alanso, Graciela Lago, Fernando Mut, Juan C. Hermida, Margarita Nunez, Eduardo Touya. Thyroid imaging with Tc-99m MIBI in patients with solitary cold single nodules on pertechnetate imaging. Clinical Nuclear Medicine. 1996, 21 : 363-367.