

## کلسینوز جلدی در لوپوس سیستمیک: نمای اسکن استخوان (معرفی بیمار)

دکتر محمد افتخاری، دکتر مجید اسدی، دکتر ارمغان فرد اصفهانی،  
دکتر داود بیگی و دکتر بابک فلاحي

موسسه تحقیقات پزشکی هسته‌ای، بیمارستان دکتر شریعتی، دانشگاه علوم پزشکی و خدمات بهداشتی - درمانی تهران

### چکیده

کلسینوز جلدی در لوپوس سیستمیک بسیار نادر می باشد اخیراً خانمی ۲۱ ساله ای با سابقه زخم های مرطوب باسن سمت چپ که از حدود ۹ ماه قبل از مراجعه وجود داشته است جهت رد استئومیلیت استخوان های لگن به بخش پزشکی هسته ای ارجاع داده شده است. در اسکن استخوان انجام شده افزایش اکتیویته درنده ها و هو مروس راست ثانویه به تروما و استئوپروزیس شدید، وجود داشت. نکته قابل توجه جذب گسترده بافت نرم بخصوص در نواحی زیر پوستی بود که با نواحی کلسیفیکاسیون در رادیوگرافی ساده بیمار مطابقت داشت. تشخیص کلسیفیکاسیون جلدی (calcinosis cutis) برای بیمار مطرح گردید که با انجام بیوپسی از ضایعه پوستی مورد تایید قرار گرفت.

**واژه های کلیدی:** کلسینوز جلدی، لوپوس سیستمیک، اسکن استخوان

### مقدمه

کلسینوز جلدی در توصیف گروهی از اختلالات بکار میرود که کلسیم در پوست رسوب می کند (۱). ویرشو (Virchow) اولین بار در سال ۱۸۵۵ این واژه را توضیح داد (۲). کلسیفیکاسیون جلدی به چهار نوع ایدیوپاتیک، بدخیمی ها، مناستاتیک و دیستروفیک تقسیم می شود (۳).

در نوع ایدیوپاتیک، بافت طبیعی و سطح کلسیم و فسفر سرم نرمال است (۴). نوع سرطانی، یک سندرم جلدی فامیلیال است که کلسیم و فسفر در سطوح مجاور مفاصل رسوب می کند، فسفر بسیار بالاست ولی سطح کلسیم نرمال است (۵-۶). کلسینوز مناستاتیک با کلسیفیکاسیون سرتاسری احشاء، سطح بالای کلسیم و فسفر و نارسایی مزمن کلیه همراه می باشد.

کلسینوز دیستروفیک در صدمات بافتی همچنین، ثانویه به تروما و یا ضربه بافتی دیده می شود و در اختلالات بافت همبند مثل اسکلرودرما و درماتومیوزیت نیز مشاهده می شود، در حالیکه سطح کلسیم و فسفر سرم نرمال است (۷). نوع اخیر به طور خیلی نادر در لوپوس سیستمیک گزارش شده

است.

دیگر اختلالات مرتبط پانیکولیت، پورفیریای جلدی، سندرم اهلر - دانلوس، سندرم ورنر، سودو گرانیتوما الاستیکوم، سندرم رومن - تامپسون و بدخیمی های جلدی می باشند (۸-۹). ضمناً کلسینوز دیستروفیک جلدی در بیماران دیابتی تحت درمان با انسولین نیز دیده شده که نواحی درگیر، محدود به محل تزریق انسولین می باشد. بر اساس یافته های بالینی کلسینوز می تواند محدود به سطح کوچکی از بدن (Circumscripta) یا گسترده (Universalis) باشد (۱۰). بطور کلی درمان دارویی در مورد کلسینوزها موثر نیست اگر چه اتیندرونات سدیم و آلومینیوم هیدروکسید ممکن است اثر ناچیزی داشته باشند (۱۱). جراحی نواحی درگیر جهت درمان سمپتوماتیک ممکن است بکار گرفته شود (۱۲).

### معرفی بیمار

بیمار خانم ۲۱ ساله ای است که جهت رد استئومیلیت از بخش روماتولوژی به بخش پزشکی هسته ای ارجاع داده شده بود. وی سابقه ۹ ماهه زخم مرطوب از ناحیه باسن سمت چپ داشت که گاهی با

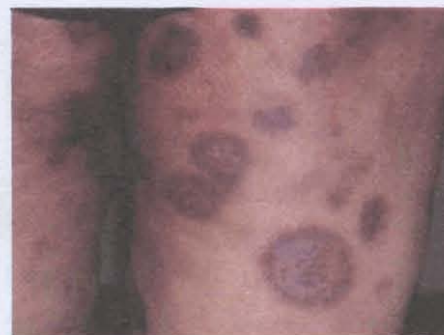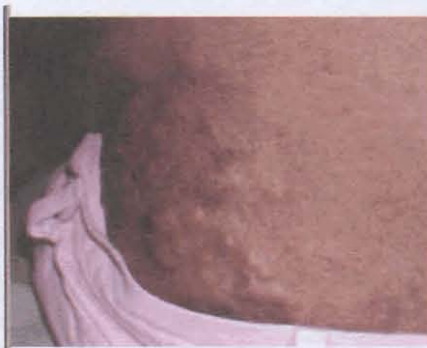بازوها، ران‌ها و بخصوص باسن چپ وجود داشت. یافته‌های آزمایشگاهی: کلسیم و فسفر در حد طبیعی بود و به غیر از افزایش ESR، یافته قابل توجهی مشاهده نگردید.

در بیوپسی از ضایعات پوستی باسن چپ کلاژن متراکم واسکلروزه در لایه‌های تحتانی درم مشاهده گردید که همراه با نقاط پراکنده رسوب کلسیم بود. تشخیص نهایی کلسیفیکاسیون جلدی گزارش گردید. در اسکن استخوان (شکل ۲) افزایش جذب بافت غیر استخوانی در سرتاسر بدن بخصوص در نواحی ابتدای بازوها، پستان راست، لگن، ران‌ها و اطراف زانو‌ها دیده شد. همچنین افزایش اکتیویته در دنده‌ها و ابتدای هومروس راست نیز وجود داشت. تشخیص کلسیفیکاسیون بافت نرم و همینطور شکستگی‌های ثانویه به استئوپوروزیس شدید (متعاقب مصرف دراز مدت کورتون) در دنده‌ها و ابتدای هومروس راست گزارش گردید.

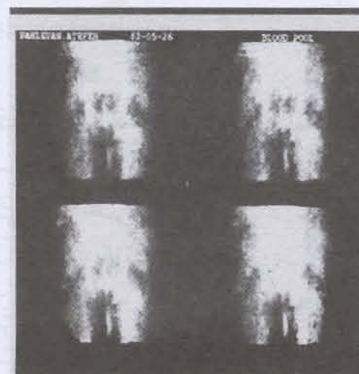
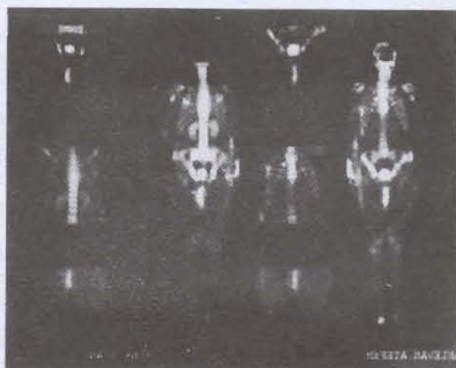
خروج ترشحات سفید رنگ و با قوام سفت همراه بود و در تمام بدن ضایعات پوستی متنوع (پلاک‌های اریتماتو و پچ‌های متعدد) با سابقه تشدید در دوره‌های متعدد داشت.

بیماری وی ۸ سال قبل بدنبال حملات آرتریت و حساسیت به نور، مالاراش، پریکاردیت، زخم دهانی، ANA مثبت، Anti ds DNA مثبت و لنفوپنی، لوپوس سیستمیک (SLE) شناخته شده بود و داروهای آزاتیوپورین و پردنیزولون مصرف نموده است. در اسکن انجام شده به طور تصادفی افزایش اکتیویته بطور گسترده در بافت نرم سرتاسر بدن بخصوص ناحیه لگن و بازوها دیده شد. رادیوگرافی ساده از نواحی درگیر مؤید کلسیفیکاسیون‌های گسترده بافت نرم بخصوص در زیر پوست بود.

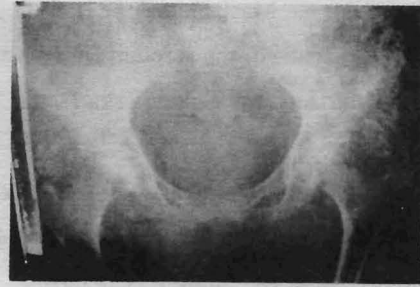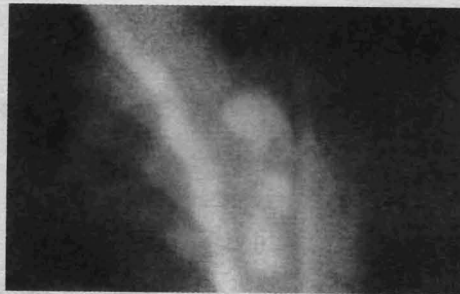در معاینه بیمار ضایعات غیر دردناک و سفت در دیواره شکم، پشت و ابتدای بازوها مشاهده شد (شکل ۱). همچنین پلاک‌های دردناک، هایپرپیگمانته روی



شکل ۱- ضایعات پوستی متعدد در دو نمای کمره شده از باسن‌ها.



شکل ۲- افزایش جذب بافت غیر استخوانی در سرتاسر بدن بخصوص در نواحی ابتدای بازوها، پستان راست، لگن، ران‌ها و اطراف زانو‌ها دیده می‌شود. همچنین افزایش اکتیویته در دنده‌ها و ابتدای هومروس راست نیز وجود دارد.



**شکل ۳- چند توده کلسیفیه در نمای تهیه شده از ابتدای بازوی راست و همچنین نقاط پراکنده و منتشر در نامیه لگن مشاهده می‌شود.**

تا خیر در تشخیص و درمان این بیماران باعث عوارض جدی متعدد مثل رسوب کلسیم در مفاصل ( که خود باعث تخریب سینوویوم و محدودیت شدید حرکتی می‌شود )، رسوب در بافت عصبی (که آنهم باعث ایجاد پاراستزی و درد شدید می‌گردد)، انسداد عروق و گانگرن و در نتیجه عفونت ثانویه می‌شود (۱۴-۱۵).

تستهای آزمایشگاهی و روشهای تصویر برداری از راههای تشخیصی می‌باشند. با رادیو گرافی ساده وسعت کلسیفیکاسیون بافتی قابل بررسی است. سی تی اسکن می‌تواند کلسیفیکاسیون احشایی و غیر احشایی را نشان دهد و کمتر به عنوان اولین روش بکار می‌رود. ام آر آی در بررسی بافت کلسیفیه شده کاربرد محدودی دارد ولی نمای خاص کلسیفیکاسیون را نشان می‌دهد.

سیتیگرافی استخوان با رادیو داروهای فسفات (MDP) در بررسی کلسیفیکاسیون بافت نرم بسیار موثر است و حساستر از رادیوگرافی ساده می‌باشد (۱۶). پروگنوز کلی کلسیفیکاسیون جلدی بر اساس بیماری زمینه ای می‌باشد ولی این پدیده بخودی خود خوش خیم می‌باشد.

کلسیفیکاسیون وسیع بافت نرم در دو نمای تهیه شده از رادیو گرافی لگن و قفسه سینه که عمدتاً در زیر پوست قرار دارد مشاهده می‌گردد (شکل ۳).

### بحث

کلسینوز جلدی دیستروفیک معمولاً در بافت غیر طبیعی پوست بدنال نکروز، نئوپلازی، التهاب و یا صدمه (مکانیکی، شیمیایی، عفونی و عوامل دیگر) ایجاد می‌گردد.

این نوع کلسینوز جلدی در بیماریهای بافت همبند نیز دیده می‌شود (۱۳) و اغلب با دو بیماری درماتو میوزیت و اسکلرودرما همراه می‌باشد اما با بیماری لوپوس به طور خیلی نادر دیده شده است که آنهم معمولاً ثانویه به نارسایی کلیه و اختلالات الکترولیتی بوده و اکثر مواقع در اندام‌ها گزارش شده است.

در این مقاله خانم جوانی با سابقه لوپوس سیستمیک بدون هیچگونه علائم نارسایی کلیوی و اختلال الکترولیتی، کلسیفیکاسیون گسترده جلدی در ناحیه تنه و یا میزان کمتر در اندام‌ها داشت که خود از موارد غیر معمول می‌باشد.

### منابع

- 1) Plott T, Wiss K, Raimer SS: Recurrent subepidermal calcified nodule of the nose. *Pediatr Dermatol* 1988 May; 5(2): 107-11.
- 2) Rothe MJ, Grant-Kels JM, Rothfield NF: Extensive calcinosis cutis with systemic lupus erythematosus. *Arch Dermatol* 1990 Aug; 126(8): 1060-3.
- 3) Rodriguez-Cano L, Garcia-Patos V, Creus M: Childhood calcinosis cutis. *Pediatr Dermatol* 1996 Mar-Apr; 13(2): 114-7.

- 4) Wozniak F, Maslankiewicz B: Idiopathic calcinosis cutis of the scrotum and penis. *Ann Univ Mariae Curie Sklodowska [Med]* 1990; 45: 107-9.
- 5) Smack D, Norton SA, Fitzpatrick JE: Proposal for a pathogenesis-based classification of tumoral calcinosis. *Int J Dermatol* 1996 Apr; 35(4): 265-71.
- 6) Viegas SF, Evans EB, Calhoun J: Tumoral calcinosis: a case report and review of the literature. *J Hand Surg [Am]* 1985 Sep; 10(5): 744-8.
- 7) Marzano AV, Kolesnikova LV, Gasparini G: Dystrophic calcinosis cutis in subacute lupus. *Dermatology* 1999; 198(1): 90-2.
- 8) Lee DW, Yoon DH, Lee YS: Solitary milialike idiopathic calcinosis cutis: a case unassociated with Down syndrome. *J Dermatol* 1996 Jan; 23(1): 53-5.
- 9) Sais G, Jucgla A, Moreno A: Milia-like idiopathic calcinosis cutis and multiple connective tissue nevi in a patient with Down syndrome. *J Am Acad Dermatol* 1995 Jan; 32(1): 129-30.
- 10) Mendoza LE, Lavery LA, Adam RC: Calcinosis cutis circumscripta. A literature review and case report. *J Am Pediatr Med Assoc* 1990 Feb; 80(2): 97-9.
- 11) Rothe MJ, Grant-Kels JM, Rothfield NF. Extensive calcinosis cutis with systemic lupus erythematosus. *Arch Dermatol* 1990; 126: 1060-3.
- 12) Palmieri GM, Sebes JI, Aelion JA: Treatment of calcinosis with diltiazem. *Arthritis Rheumatism* 1995 Nov; 38(11): 1646-54.
- 13) Cousins MAM, Jones DB, Whyte MP, Monafó WW. Surgical management of calcinosis cutis universalis in systemic lupus erythematosus. *Arthritis Rheumatism* 1997; 40: 570-2.
- 14) Touart DM, Sau P: Cutaneous deposition diseases. Part II. *J Am Acad Dermatol* 1998 Oct; 39(4 Pt 1): 527-44; quiz 545-6.
- 15) Walsh JS, Fairley JA: Calcifying disorders of the skin. *J Am Acad Dermatol* 1995 Nov; 33(5 Pt 1): 693-706; quiz 707-10.
- 16) Larsen MJ, Adcock KA, Satterlee WG: Dermal uptake of technetium-99m MDP in calcinosis cutis. *Clin Nucl Med* 1985 Nov; 10(11): 780-2.