

تشخیصی آدنوم پاراتیروئید نابجا با استفاده از اسکن رادیو ایزوتوپ 99mTC-MIBI

دکتر ارمغان فرد اصفهانی - دکتر کامران آریانا
دکتر محمد افتخاری - دکتر ارسلان وکیلی - دکتر محسن ساغری

مؤسسه تحقیقات پزشکی هسته‌ای، دانشگاه علوم پزشکی تهران

خلاصه

آدنوم پاراتیروئید نابجا در بسیاری از موارد موجب اشکال تشخیصی در تعیین منشأ هیپرپاراتیروئیدی و در نتیجه شکست درمان می‌گردد. تشخیص و تعیین محل بافت پاراتیروئید نابجا به روش ساده و غیر تهاجمی با اسکن TC-99m-MIBI به سهولت امکان پذیر است. در این مقایسه یک مورد از این بیماری معرفی و مورد بحث قرار گرفته است.

مقدمه

هیپرپاراتیروئیدی اولیه بیماری شایعی است که عمدتاً از آدنوم پاراتیروئید ناشی می‌شود (۱ و ۲). درمان قطعی آن جراحی و عدم موفقیت در درمان، اکثراً به دلیل غدد نابجا است. لذا، تعیین محل آدنوم قبل از جراحی نقش مهمی در افزایش موفقیت درمانی و کاهش عوارض دارد. انجام اسکن رادیو ایزوتوپ به ویژه با استفاده از TC-99m-MIBI آسان و کم هزینه و ضمناً دقیق و غیر تهاجمی است. به طور کلی به نظر می‌رسد که این روش نسبت به سایر روش‌ها ارجحیت داشته باشد (۱).

معرفی بیمار

بیمار مرد ۲۷ ساله‌ای است که اولین بار به دلیل شکستگی متاکارپ سوم دست راست مراجعه و سابقه دردهای استخوانی را در نواحی کمر، لگن و زانوها از دو سال قبل ذکر می‌کرد. در بررسی رادیولوژیک، استئوپنی منتشر و نمای توری در کورتکس استخوانها، آکرواستئولیز، و جذب استخوانی تحت پریوست در فالنکس‌ها دیده شد (شکل ۱).

در رادیوگرافی جمجمه عدم وضوح حدود صفحات داخلی و خارجی همراه استئوپنی منتشر مشاهده گردید (شکل ۲). در مطالعه باریوم یافته خاصی مشاهده نشد (شکل ۳). با توجه به یافته‌های فوق هیپرپاراتیروئیدی برای بیمار مطرح گردید. در مطالعه بیوشیمیایی خون نتایج زیر بدست آمد:

$P=2\text{mg/dl}$, $PTH=1/84\text{pg/cc}$, $ALP=1330\text{u/ilit}$
 $Ca=10/8\text{mg/dl}$

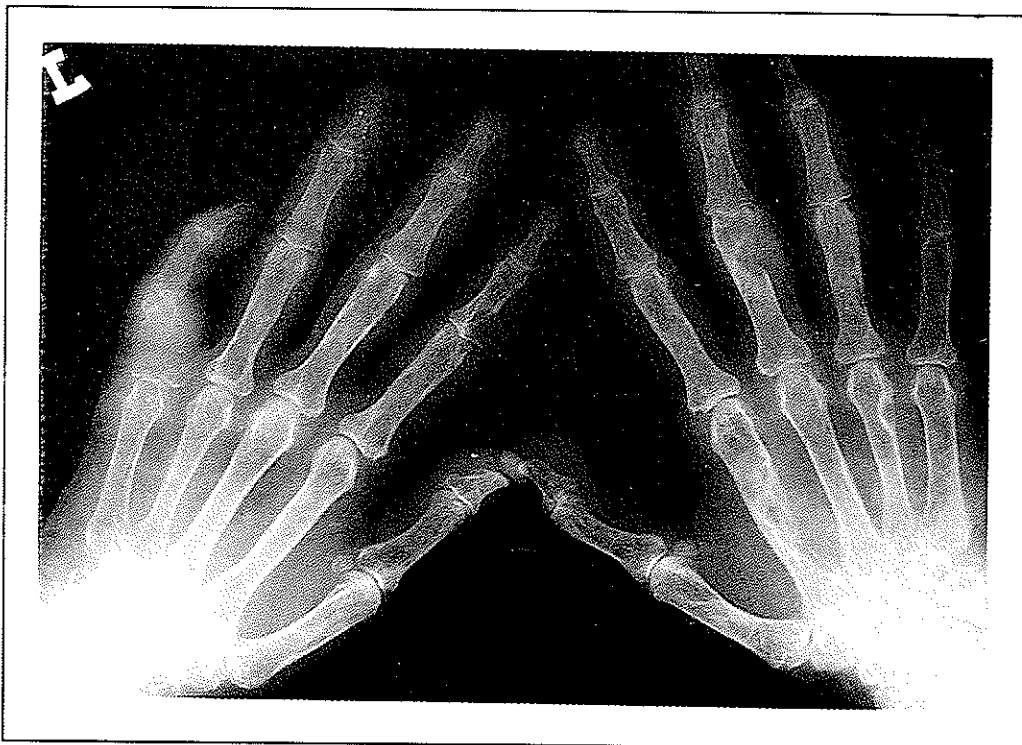
اگرچه بیمار یک گزارش پاتولوژی دیسپلازی فیبرو نوع پلی‌استئوتیک از محل نمونه برداری متاکارپ داشت، ولی با توجه به این که سایر قرائن به نفع هیپرپاراتیروئیدی بود، اسکن ایزوتوپ با TC-99m-MIBI جهت تعیین محل آدنوم صورت گرفت. در اسکن مذکور ناحیه داغ در قفسه سینه بیمار در تصاویر اولیه دیده شد که در تصاویر تأخیری نیز باقی ماند. این یافته مطرح کننده آدنوم پاراتیروئید نابجا در مدیاستن بود (شکل ۴).

جهت اثبات، سی‌تی‌اسکن از قفسه سینه به عمل آمد که وجود یک توده در مدیاستن قدامی را تأیید نمود

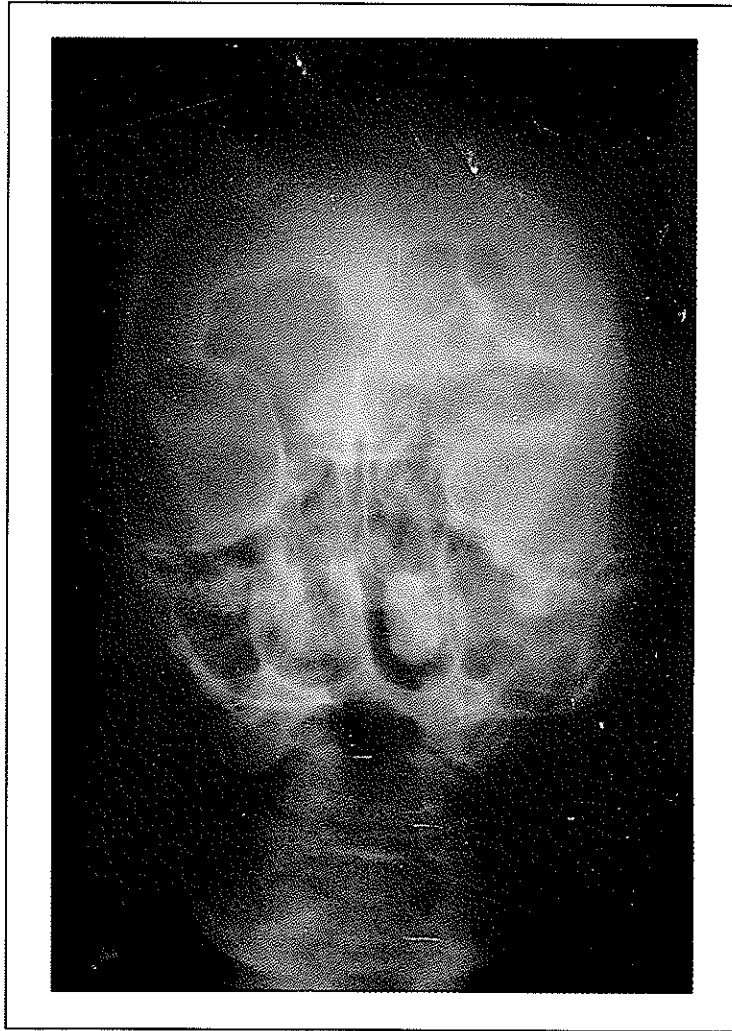
تشخیص آدنوم پاراتیروئید نابجا

آدنوم پاراتیروئید داخل تیموس را مطرح کرد که تأیید کننده تشخیص فوق بود.

(شکل ۵). بیمار تحت عمل جراحی توراکوتومی قرار گرفت و ضایعه مزبور خارج گردید. گزارش پاتولوژی،

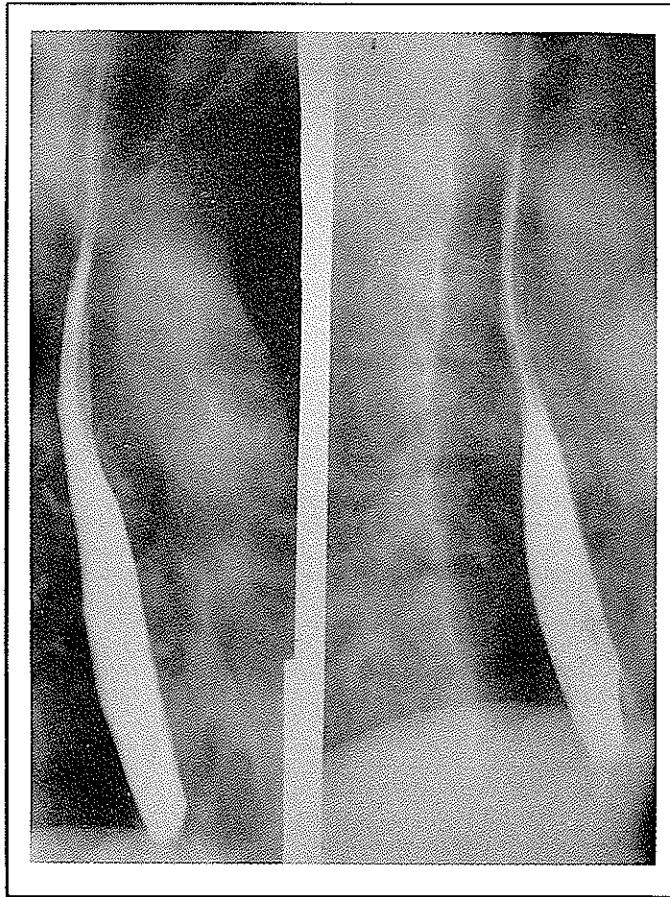


شکل ۱. استنوبنی منتشر و جذب تحت پریوست در رادیوگرافی دستها مشخص است.

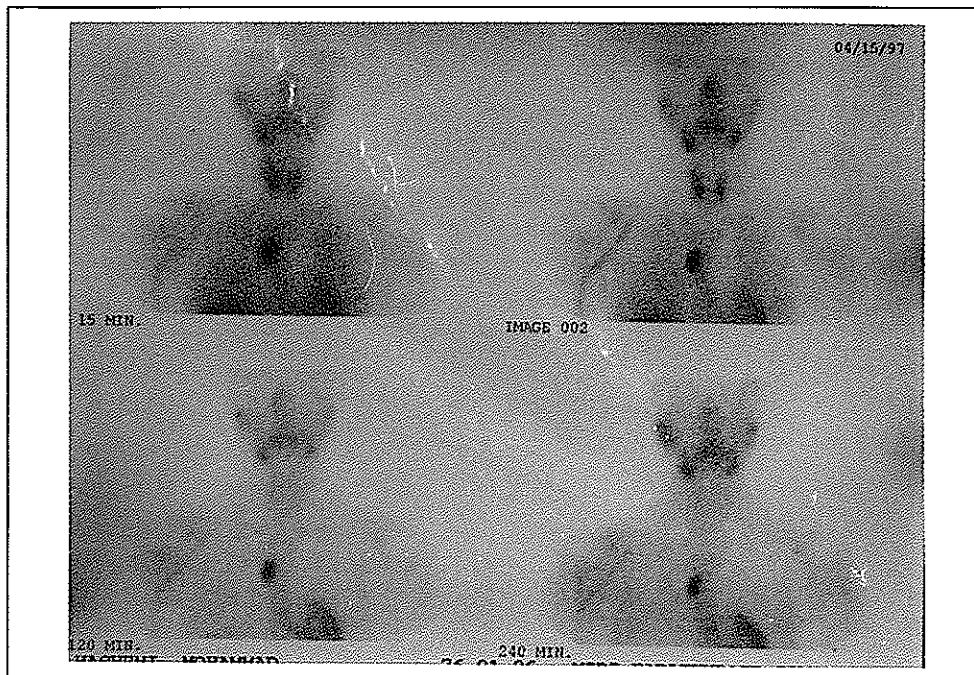


شکل ۲. رادیوگرافی جمجمه نمایانگر اوستئوپتی منتشر همراه عدم وضوح حدود صفحات داخلی و خارجی است.

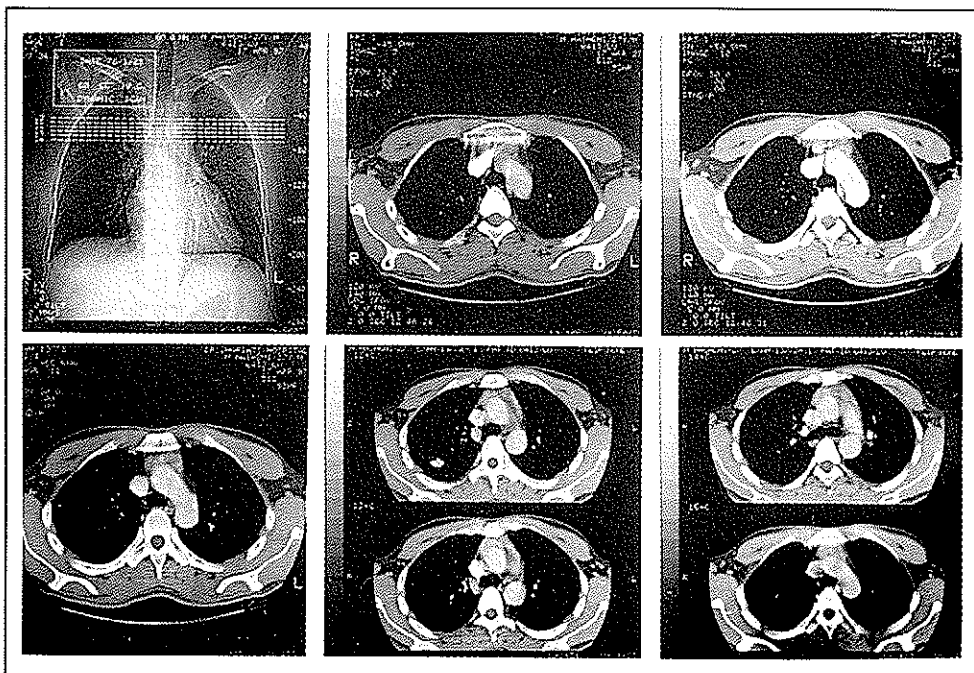
تشخیص آدنوم پاراتیروئید نابجا



شکل ۳. مطالعه باریم در حد طبیعی است و هیچگونه اثر فشاری بر روی مری مشاهده نمی‌شود.



شکل ۴. اسکن رادیوایزوتوپ با TC-99m-MIBI: ناحیه داغ در قفسه سینه که در تصاویر تأخیری (۲۴۰-۱۲۰ دقیقه) نیز باقی مانده است. مطرح کننده وجود آدنوم پارائتروئید نابجا است.



شکل ۵. سی تی اسکن قفسه سینه: توده در مדיاستن قدامی مشهود است.

تشخیص آدنوم پاراتیروئید نابجا

محل آدنوم، قبل از جراحی اول، ممکن است از لحاظ اقتصادی به صرفه نباشد، ضمن این که جراحان ورزیده موفقیت بالایی (۹۵-۹۰ درصد) در اولین جراحی دارند. اما در موارد عود یا پایداری بیماری، شکست جراحی یا جراحی قبلی گردن، این روش‌ها بسیار مفید می‌باشند (۴ و ۵). با وجود این که موفقیت جراحی بدون تعیین محل قبلی بسیار بالا است، اما حتی با بهترین تکنیک‌های جراحی نیز، عود به میزان ۱۰-۵ درصد وجود دارد که ناشی از غدد نابجا، غدد سرگردان یا هیپرپلازی راجعه است. در مطالعه‌ای بیشتر از ۷۰٪ بیمارانی که تحت جراحی مجدد پاراتیروئیدکتومی قرار گرفتند، مبتلا به غدد نابجا بودند (۶). عمل جراحی مجدد در بیماران دچار هیپرپاراتیروئیدی پایدار یا راجعه، از لحاظ تکنیکی مشکل‌تر است و عوارض بیشتر و موفقیت کمتری نسبت به عمل جراحی اول دارد (۴ و ۷). لذا در این موارد باید حداکثر کوشش برای تعیین محل آدنوم قبل از جراحی صورت گیرد و بهتر است ابتدا از روش‌های غیر تهاجمی استفاده شود و در صورت لزوم روش‌های تهاجمی‌تر به کار گرفته شود (۷).

روش‌های مختلفی شامل سونوگرافی، سی‌تی‌اسکن، آنژیوگرافی، MRI و اسکن‌های رادیوایزوتوپ به این منظور استفاده شده است (۴). ثابت شده در میان روش‌های فوق، تصویربرداری سینتی‌گرافیک (اسکن رادیوایزوتوپ) و MRI روش‌های ارجح هستند. اگرچه تصویربرداری MRI امتیازاتی نظیر فقدان اشعه یونیزان و عدم نیاز به ماده کنتراست را داراست، اما اشکالاتی نیز در بر دارد، از جمله این که گاه حلقه گردنی، پاراتیروئید نابجا در مدیاستن را در بر نمی‌گیرد (۱).

اسکن رادیوایزوتوپ که در گذشته عمدتاً با روش تفریقی TL-201/TC-99m انجام می‌شد، حساسیت نسبتاً پایینی داشت (۹۰ - ۲۵ درصد برحسب تکنیک) (۸). امروزه با در دست قرار گرفتن TC-99m-MIBI نتایج عالی به دست آمده است. امتیازات این روش عبارتند از: (۱) به دلیل جریان فتونی زیاد، تکسسیم تصاویری با کیفیت بهتر به دست می‌دهد.

بحث

بیمار معرفی شده یک مورد هیپرپاراتیروئیدی با منشأ آدنوم نابجا است. تشخیص اولیه و تعیین محل آدنوم مذکور توسط اسکن رادیوایزوتوپ صورت گرفت. سپس محل آن توسط سی‌تی‌اسکن با دقت بیشتری مشخص شد.

هیپرپاراتیروئیدی اولیه بیماری شایعی است که علت آن در اکثریت موارد (۹۰-۸۰ درصد) آدنوم منفرد پاراتیروئید می‌باشد (۲). این بیماری ۷۰٪ موارد در خانم‌ها دیده می‌شود. از نظر جنینی پاراتیروئیدهای فوقانی همراه تیروئید و پاراتیروئیدهای تحتانی همراه تیموس نزول پیدا می‌کنند. با توجه به این که غدد تحتانی در طی نزول مسافت بیشتری را طی می‌کنند، احتمال این که محل‌های متغیری داشته باشند بیشتر است و آدنوم نابجا معمولاً از آنها منشأ می‌گیرد.

پاراتیروئیدهای فوقانی در ۹۹٪ موارد در قطب فوقانی لوب‌های تیروئیدی واقع هستند، ولی پاراتیروئیدهای تحتانی در ۵۷٪ موارد در قطب تحتانی لوب‌های تیروئید و در سایر موارد در مکان‌هایی نظیر تیموس (۳۹٪ موارد)، مدیاستن (۲٪ موارد) و ۲٪ در سایر نقاط یافت شده‌اند (۳).

در مطالعه دیگری ۲۰٪ از غدد پاراتیروئید در نواحی نابجا (۱۳٪ در مدیاستینوم) یافت شده‌اند (۱). این غدد نابجا موجب مشکل تشخیصی و در نتیجه درمانی می‌شوند (۱ و ۴). گهگاه ممکن است دو آدنوم وجود داشته باشد. سایر علل هیپرپاراتیروئیدی عبارتند از هیپرپلازی پاراتیروئید که بر روی هر چهار غده تأثیر می‌گذارد (۱۰٪ موارد) و کارسینوم پاراتیروئید که نادر است (۲).

تشخیص اولیه بیماری هیپرپاراتیروئیدی بر اساس وجود هیپرکلسمی همراه افزایش سطح هورمون پاراتیروئید است. در صورت وجود هیپرکلسمی خفیف، سطح پاراتورمون ممکنست فقط در حد بالای طبیعی باشد. تنها درمان مؤثر هیپرپاراتیروئیدی پاراتیروئیدکتومی است (۲). استفاده از روش‌های تعیین

منابع

1. Ishibashi M, Nishida H. Localization of ectopic parathyroid gland using TC-99m Sestamibi imaging: Comparison with MR and CT. Eur J of Nuc Med. Vol 24: No 2:197 - 200;1997
2. Grossman A. Clinical endocrinology, London: Oxford Blackwell Scientific Publication, 1992: 322 - 323
3. Datz FL, Hand book of Nuclear Medicine, Second edition, USA : Mosby, 1993 : 23-24
4. Sandler MP, Coleman RE, Wackers F. TH, Patton JA, Gottshalk A, Hoffer PB. Diagnostic nucl medicine, 3rd edition, USA: Williams & Wilkins; 1996: 992-1001
5. Wilson JD, Foster DW, Williams text book of Endocrinology, 8th edition, USA: WB Saunders; 1992: 1438
6. Prinz RA, Gamvos OI, Avison DJ, Flecher DR, Lynn JA. Reoperation for Hyperparathyroidism. SURG Gynecol Obstet. 152: 760-764; 1981
7. Degroot D. Endocrinology, Vol 2, WB Sauders, Company Pub. 1991: 954-967;
8. Moisa II, Silver CE, Scintigraphic Localization of ectopic parathyroid lesions with TL-201. Head neck . 13: 184-190; 1991

(۲) حساسیت و ویژگی بالایی دارد.
(۳) از لحاظ تکنیکی ساده‌تر است و صرفاً به یک تزریق نیاز دارد.
(۴) دوز رادیسیون کمتری به بیمار تحمیل می‌کند. البته موفقیت تکنیک وابسته به اندازه آدنوم است، به طوری که برای ضایعات بالای یک گرم حساسیت بیشتر از ۹۰٪ گزارش شده است. حداقل اندازه ضایعه قابل تشخیص ۳/۰ گرم است. TC-99m-MIBI متناسب با جریان خون توزیع شده و به محض این که در داخل سلول قرار گرفت عمدتاً به میتوکندری متصل می‌شود.
در سلولهای آدنوم پاراتیروئید تعداد زیادی میتوکندری وجود دارد که موجب جذب شدید و آزدسازی آهسته TC-99m-MIBI نسبت به بافت اطراف می‌شود. حساسیت این روش بالا است و تا حدود ۹۰٪ گزارش شده است. موارد مثبت کاذب ناشی از آدنوم تیروئید و کارسینوم پاراتیروئید بوده است (۴).
مطالعات نشان می‌دهند که تصویربرداری TC-99m-MIBI برای تعیین محل آدنوم نابجای پاراتیروئید بسیار سودمند است. تصویر برداری ایزوتوپیک محدود به ناحیه گردن مطالعه ناقصی است و باید مدیاستن را نیز شامل شود. توصیه شده است که برای تعیین محل آدنوم نابجای پاراتیروئید ابتدا و قبل از انجام سی تی اسکن و MRI تصویربرداری با TC-99m-MIBI صورت گیرد (۱). در این مقاله بیمار معرفی شده یک مورد هیپرپاراتیروئیدی با منشأ آدنوم نابجا است. تشخیص اولیه و تعیین محل آدنوم، توسط اسکن رادیوایزوتوپ صورت گرفت و سپس محل آن توسط سی تی اسکن با دقت بیشتری مشخص شد. این گزارش بر کاربرد TC-99m-MIBI در بررسی اینگونه بیماران تأکید دارد.