

استفاده از اسکن 99mTc-RBC در تشخیص آنوریسم مایکوتیک

دکتر ارسلان وکیلی - دکتر محمد افتخاری - دکتر ارمغان فرد
دکتر رضا والی - دکتر سیامک درخشان - دکتر محسن ساغری

مؤسسه تحقیقات پزشکی هسته‌ای، دانشگاه علوم پزشکی تهران

چکیده

آنوریسم مایکوتیک یکی از عوارض نسبتاً ناشایع ولی بالقوه خطرناک اندوکاردیت‌های عفونی است که تشخیص آن بدلیل خطر خونریزی‌های کشنده بسیار حائز اهمیت است. بویژه آنکه اکثر این آنوریسم‌ها بدون علامت هستند. اسکن 99mTc-RBC با توجه به داشتن مزیت بررسی تمام بدن می‌تواند به عنوان یک تست Screening غیر تهاجمی در تشخیص اولیه آنوریسم مایکوتیک و نیز تشخیص آنوریسم‌های متعدد بکار برود.

مایکوتیک و نیز تشخیص موارد متعدد آن می‌تواند کمک‌کننده باشد.

معرفی بیماران

مورد اول: بیمار اول خانم ۲۶ ساله‌ای است که با تشخیص اندوکاردیت عفونی تحت حاد (SIE) بستری شده و در معاینات اولیه برجستگی ضرباننداری در پشت زانوی چپ بیمار مشاهده گردید با توجه به احتمال آنوریسم از بیمار اکوی داپلر و آنژیوگرافی بعمل آمد و آنوریسم شریان پوپلیتال تأیید گردید.
مورد دوم: بیمار دوم دختر خانم ۱۴ ساله‌ای است که با تشخیص اندوکاردیت عفونی تحت حاد (SIE) بستری شده و در معاینات اولیه توده ضرباننداری در ناحیه آرنج راست لمس گردید. برای وی آنوریسم مایکوتیک شریان براکیال مطرح شد.

مقدمه

امروزه آنوریسم مایکوتیک به علت تشخیص زودرس و درمان آنتی‌بیوتیکی مناسب جزو عوارض نسبتاً ناشایع اندوکاردیت‌های عفونی به حساب می‌آید. تشخیص این عارضه از اهمیت زیادی برخوردار است چراکه در اغلب موارد بدون علامت بوده و سیر پیشرونده دارد بطوری که در نهایت خود را با خونریزی‌های ناگهانی و حجیم و اغلب کشنده نشان می‌دهد (۸۰٪ مورتالیتی) (۱).

بنابراین در کلیه بیماران مبتلا به اندوکاردیت عفونی بویژه مواردی که دیر تشخیص داده شده‌اند یا موارد عدم پاسخ مناسب به درمان آنتی‌بیوتیکی باید به فکر این عارضه بود. اسکن 99mTc-RBC به عنوان یک روش غیر تهاجمی و با داشتن ویژگی منحصر بفرد بررسی تمام بدن، در تشخیص اولیه آنوریسم

می‌شوند. این آنوریسم‌ها در محل دو شاخه شدن شریان‌ها شایع‌تر می‌باشند و در سیستم اعصاب مرکزی بیشتر در شاخه‌های محیطی شریان مغزی میانی دیده می‌شوند. از آنجایی که محیط جداره شریان محیط خوبی برای رشد میکروب‌ها نیست معمولاً میکروب‌ها بدنبال درمان آنتی‌بیوتیکی از بین می‌روند ولی ضعف ایجاد شده در جدار شریان بعلت وجود فشار خون شریانی موجب افزایش پیشرونده حجم آنوریسم می‌شود تا این که در نهایت آنوریسم پاره می‌شود. لذا آنوریسم‌های بزرگتر از ۱ تا ۲ سانتی‌متر باید با عمل جراحی برداشته شوند. متأسفانه اغلب آنوریسم‌ها بدون علامت هستند و در بسیاری از موارد با خونریزی‌های ناگهانی و کشنده (بویژه در آنوریسم‌های داخل جمجمه) تظاهر می‌کنند. به همین دلیل در برخی منابع توصیه شده است که در بیماران شناخته شده و مبتلا به آنوریسم مایکوتیک، بررسی آنژیوگرافیک از سایر نواحی بدن به منظور تشخیص آنوریسم‌های متعدد بعمل آید (۳).

هیچیک از روش‌های تشخیصی رادیولوژیک اعم از اکوی داپلر، آنژیوگرافی، CT و MRI قادر به بررسی تمام بدن نیستند. بعلاوه یافته آنها در بسیاری از موارد (مثلاً در CT اسکن مغز) غیر اختصاصی است. روش‌های مختلف سنتی‌گرافی که برای تشخیص آنوریسم مایکوتیک معرفی شده‌اند (۴) عبارتند از:

۱- اسکن گالیوم

۲- اسکن 111In-WBC

۳- اسکن 99mTc-RBC

دو روش اول بعلت ایده‌آل نبودن رادیو داروهای مورد استفاده و در نتیجه کاهش Resolution تصویر و نیز با توجه به از بین رفتن سریع عفونت باکتریایی در

دو نکته مشترک در هر دو بیمار وجود داشت. اولاً، بیمار اولی چندین ماه با تشخیص تیفوئید و بیمار دوم چندین ماه با تشخیص بروسلوز تحت درمان با آنتی‌بیوتیک بوده‌اند و آندوکاردیت آنها دیر تشخیص داده شده است. ثانیاً، هر دو بیمار در معاینه بالینی اسپلنومگالی داشتند و در سونوگرافی بعمل آمده از طحال اسپلنومگالی به همراه کانون‌های مطرح‌کننده انفارکتوس طحالی مشاهده گردید.

در هر دو بیمار اسکن 99mTc-RBC بصورت تمام بدن انجام شد که کانون تجمع رادیو دارو منطبق به محل آنوریسم‌ها در ناحیه پوپلیته چپ در بیمار اول (شکل ۱) و ناحیه آرنج راست در بیمار دوم (شکل ۲) بوضوح در اسکن مشاهده شد و خوشبختانه در سایر نواحی بدن یافته‌ای بنفع وجود آنوریسم دیگری مشاهده نگردید. هر دو بیمار تحت عمل جراحی آنوریسمکتومی قرار گرفتند.

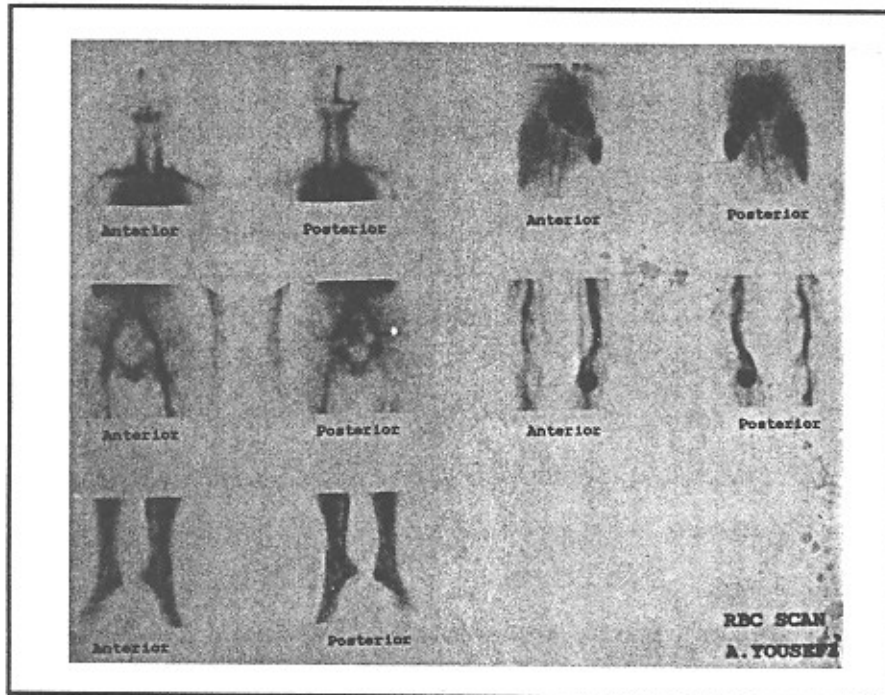
بحث

آنوریسم مایکوتیک یا آنوریسم Septic در ۳ تا ۱۵٪ از بیماران مبتلا به اندوکاردیت عفونی دیده می‌شود. شایع‌ترین نواحی درگیر عبارتند از: قسمت ابتدایی آئورت (۲۵٪)، شریان‌های احشایی (۲۴٪)، شریان‌های اندامها (۲۲٪) و شریان‌های مغز (۱۵٪). متأسفانه آنوریسم‌های مایکوتیک در ۲۳٪ موارد متعدد می‌باشند (۱) متأسفانه در موارد درگیری مغزی اغلب این آنوریسم‌ها متعدد هستند (۲).

مکانیسم ایجاد آنوریسم مایکوتیک آسیب به جداره عروق بدلیل بروز واکنش التهابی در پاسخ به عوامل عفونی است که عمدتاً از طریق میکروآمبولی‌های عفونی وارد Vasa Varum شریانی

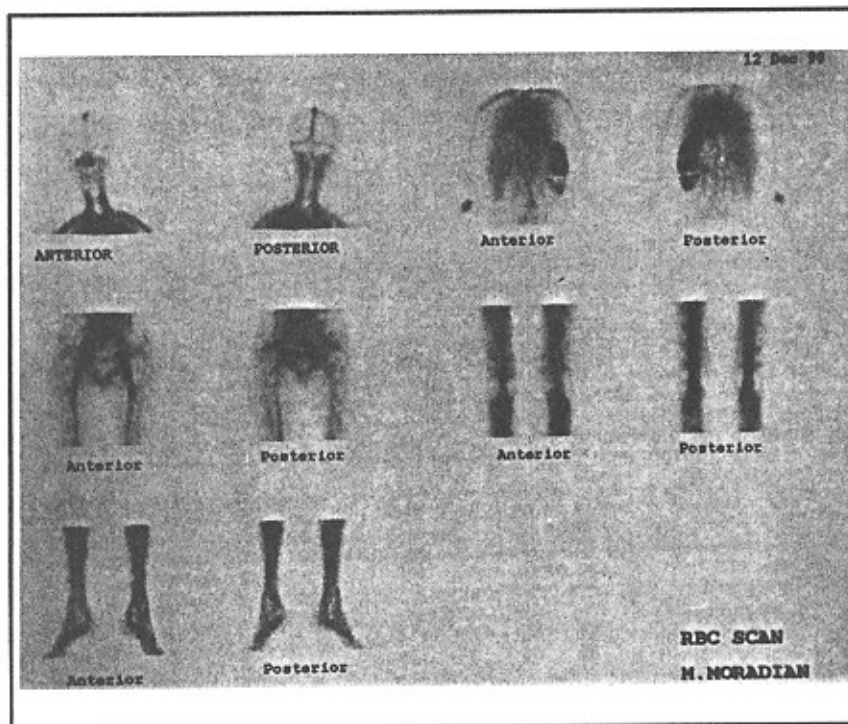
RBC نشاندار را مجدداً به بیمار تزریق کرده و پس از ۲۰ دقیقه، RBCهای نشاندار در تمام بدن به حالت Equilibrium می‌رسند. آنگاه تصویربرداری از تمام بدن با استفاده از دوربین گاما انجام می‌شود. در این روش آنوریسم‌ها ب شکل کانون‌های داغ ناشی از تجمع رادیو دارو (RBCهای نشاندار) در مسیر عروق بدن دیده می‌شوند. این روش با توجه به غیر تهاجمی بودن در تشخیص آنوریسم مایکوتیک و اتخاذ روش درمانی مناسب می‌تواند کمک ارزنده‌ای بنماید.

محل آنوریسم بدنیاال درمان آنتی‌بیوتیکی، حساسیت بالایی برای تشخیص آنوریسم مایکوتیک ندارند. در اسکن ^{99m}Tc -RBC، ۲ تا ۳cc از خون بیمار گرفته شده و بدون این که نیازی به جداسازی سرم یا سلول‌ها وجود داشته باشد، گلوبول‌های قرمز آنرا بروش In-Vitro (با استفاده از یک کیت سه مرحله‌ای) به سادگی در عرض ۲۰ دقیقه با رادیو ایزوتوپ ^{99m}Tc نشاندار می‌کنند. سپس خون حاوی



شکل - ۱: اسکن ^{99m}Tc - RBC در بیمار اول که کانون تجمع رادیودارو منطبق بر محل آنوریسم در ناحیه پوپلیته چپ مشاهده می‌شود.

استفاده از اسکن $^{99m}\text{Tc-RBC}$ در تشخیص آنوریسم مایکونیک



شکل - ۲: اسکن $^{99m}\text{Tc-RBC}$ در بیمار دوم که کانون تجمع رادیودارو منطبق بر محل آنوریسم در ناحیه آرنج راست مشاهده می‌گردد.

منابع

- 1 - Givliani E, Fuster V. Cardiology . Mosby, 1991: 1766-67.
- 2 - Schlant R.C., Alexander R.W. The heart : McGraw Hill, 1994: 1964.
- 3 - Veith F.J., Hobson R.W. Vascular Surgery : McGraw Hill, 1994: 589-604.
- 4 - Henkin R.E., Boles M.A. Nuclear Medicine. Mosbey. 1996; 805:1610-1629.