

## بررسی تحقیقی نتایج درمان با ید (I-131) روی بیماران

### مبتلا به کانسر فولیکولر تیروئید

دکتر محسن ساغری، دکتر اسماعیل قره‌پاپاق

مؤسسه تحقیقات پزشکی هسته‌ای دانشگاه علوم پزشکی تهران

#### چکیده

در این بررسی پرونده‌های ۵۰ مورد بیمار بستری شده در مؤسسه تحقیقات پزشکی هسته‌ای دانشگاه علوم پزشکی تهران که جهت درمان کانسر فولیکولر تیروئید مراجعه نمودند، بصورت گذشته‌نگر (Retrospective) مورد ارزیابی قرار گرفته است. ارزیابی نحوه جواب به درمان باید ۱۳۱- (شامل نسوج باقیمانده تیروئید و متاستازها) هدف اصلی تحقیق بوده است. بالاترین درصد موفقیت زمانی حاصل شده که بیماران برای اولین بار تحت ید درمانی قرار گرفته‌اند، در سنین ۳۰-۳۹ سالگی بوده، عمل جراحی تیروئیدکتومی بصورت Total انجام شده و متاستازی وجود نداشته است. همچنین شایعترین محل متاستازهای دوردست، ریه بود. نتایج این بررسی بر لزوم انجام تیروئیدکتومی بصورت هرچه کاملتر قبل از ید درمانی و تجویز دوز کافی ید رادیواکتیو در اولین نوبت درمان، دلالت دارد و نیز مؤید هماهنگی نسبی میزان TG در بیماران درمان شده و درمان نشده می‌باشد.

#### مقدمه

در سالیان متمادی، کانسرهای اولیه تیروئیدی توسط جراحی درمان می‌شدند و درمان ضایعات متاستاتیک محدود به استفاده از رادیوتراپی خارجی (external radiation) بوده است. نخستین بار Keston و همکارانش از دانشگاه کلمبیا در سال ۱۹۴۲، جذب ید رادیواکتیو را در ضایعات متاستاتیک کانسر تیروئید شرح دادند و بررسی‌های بعدی نشان داد که این ماده می‌تواند در درمان بیماران مبتلا به کانسر تیروئید مفید واقع شود. (۲) Seidlin و همکارانش در بیمارستان Montefiore نیویورک در سال ۱۹۴۳ نخستین کسانی بودند که به‌واقع از ید ۱۳۱- بعنوان یک ماده انکولوژیک استفاده کردند و اکنون بعد از گذشت ۵۰ سال از آن تاریخ، استفاده از ید ۱۳۱- درمان انکولوژیک انتخابی بوده و در اکثر مراکز پزشکی بزرگ در دسترس است (۲)، عموماً بیماران مبتلا به کانسر تمایز یافته تیروئید که دارای یک یا چند مورد از مشخصات

ذکر شده در زیر می‌باشند کاندید ablation therapy به‌توسط ید ۱۳۱- می‌باشند:  
- سنین ۲۰-۵۰ سالگی، مردان  $< 40$  سال و زنان  $< 40-50$  سال  
- کانسر فولیکولر  
- گسترش خارج کپسولی تومور  
- کانونهای متعدد تهاجم عروقی  
- تومور اولیه بزرگتر از ۲ سانتی‌متر  
- متاستازهای دوردست

#### پروتکل درمان

بیشتر مراکز از متد Beier Waltes پیروی می‌کنند. در این پروتکل توصیه می‌شود که حداقل ۱۰۰ mci جهت درمان نسج بستر تیروئید تجویز گردد، ۱۷۵-۱۵۰ mci برای جذب در غدد لنفاوی گردنی و ۱۷۵-۲۰۰ mci برای

TSH، اسکن مجدد تمام بدن و اندازه‌گیری Tg و TSH انجام می‌شود در صورتی که آزمایشات فوق طبیعی باشند و بیمار stable باشد ۶-۱۲ ماه دیگر مراجعه می‌نماید و اگر مدرکی دال بر باقیماندن نسج فعال تیروئیدی و یا متاستاز مشاهده شود، مجدداً بستری و تحت ید درمانی قرار خواهد گرفت. نکته قابل ذکر اینکه، میزان Tg سرم در بیماران مبتلا به کارسینوم فولیکولر تیروئید، در مقایسه با کارسینوم پاپیلری تمایل بیشتری به افزایش دارد و لذا تومور مارکر بسیار مفیدی در این مورد می‌باشد. (۴)

### روش و مواد مطالعه

در این بررسی پرونده‌های ۵۰ بیمار مبتلا به کانسرفولیکولر تیروئید که در بخش درمان مؤسسه پزشکی هسته‌ای دانشگاه علوم پزشکی تهران تحت درمان باید ۱۳۱- قرار گرفته بودند به صورت گذشته‌نگر بررسی گردید. در این بیماران جهت انجام اسکن تمام بدن در بار اول ۴-۶ هفته پس از انجام تیروئیدکتومی که میزان TSH به حداکثر رسیده بود، ۱-۲ میلی‌کوری ید رادیواکتیو تجویز شده بود. در بیمارانی که حداقل سابقه یکبار بستری داشته‌اند از دوزهای ۵-۱۰ میلی‌کوری استفاده شده بود تا کانونهای متاستاز بخوبی رؤیت گردد اسکنها به فواصل ۲۴، ۴۸، ۷۲ و گاه تا ۹۶ ساعت توسط دستگاه rectilinear در نمای قدامی و در صورت لزوم در نمای خلفی (برای مثال جهت بررسی متاستازهای ستون فقرات) انجام شده بود. موارد بررسی شده در این تحقیق شامل جنس و سن بیماران، دفعات بستری، میزان ید رادیواکتیو دریافتی در هر نوبت، مقادیر Tg، نتیجه اسکن تمام بدن قبل از ید درمانی و نیز بعد از ید درمانی، وجود یا عدم وجود متاستاز و نوع عمل جراحی تیروئیدکتومی و آمار و ارقام حاصله مورد ارزیابی قرار گرفت.

متاستازهای دوردست بکار رود. مراکز دیگر توصیه می‌نمایند که چون متاستازهای فونکسیونل پس از درمان با ید ممکن است قابلیت جذب ید-۱۳۱ و فونکسیون خود را از دست بدهند، لذا در بار اول می‌بایست بیشترین مقدار ید-۱۳۱ را که هم بی‌خطر بوده و هم خاصیت درمانی داشته باشد، تجویز نمود. به هر حال حداکثر مقدار ید رادیواکتیوی را که می‌توان تجویز کرد مقدار دوزی است که بیش از ۲Gy به کل خون تحمیل ننماید و احتباس ید-۱۳۱ در تمام بدن در زمان ۴۸ ساعت کمتر از ۱۲۰ mci، و در صورت وجود متاستازهای ریوی کمتر از ۸۰ mci باشد (۲). برخی از مراکز برای درمان بیماران از دوزهای کمتر از ۳۰ mci استفاده می‌نمایند مزیت این روش، عدم نیاز به بستری کردن بیماران و عیب آن لزوم تکرار تجویز ید رادیواکتیو می‌باشد (۳). بلافاصله پس از تجویز ید-۱۳۱ و لافل روزی یکبار پس از آن، سطح احتباس ید-۱۳۱ در بیمار با استفاده از دستگاه اندازه‌گیری یونیزاسیون، در سطح لوب و در فاصله یک‌متری سنجیده می‌شود تا زمانی که رادیواکتیویته بدن بیمار به زیر ۳۰ mci و یا میزان تابش اندازه‌گیری شده از بیمار به زیر ۵ mR/hr در فاصله یک‌متری نرسیده، اجازه مرخصی نخواهد داشت. این زمان معمولاً ۲-۳ روز می‌باشد.

### پیگیری بیماران درمان شده

پس از ترخیص بیماران، به آنها تیروکسین اگزوزن تجویز می‌گردد. میزان دوز دارو باید به گونه‌ای باشد که در عین حال که ترشح TSH را مهار می‌نماید، سبب ایجاد تیروتوکسیکوز نشود. دوز معمول بالغین ۰/۱۵-۰/۲ mg لوتیروکسین سدیم بطور روزانه است ولی ممکن است در بیماران مختلف، این دوز تغییر نماید. مراجعه این بیماران ۶ ماه پس از دریافت ید رادیواکتیو خواهد بود که ۶ هفته پس از قطع هورمون تیروکسین اگزوزن و به حداکثر رسیدن میزان

**RELATION BETWEEN LAST SERUM TG LEVEL AND LAST WHOLE BODY SCAN**


LAST SCAN	NUM OF PATS	TG > 10	TG < 10	NO TG
POSITIVE	20	10 (71.4%)	4 (20.0%)	6
NEGATIVE	30	9 (30.0%)	16 (64.0%)	5

**RELATION BETWEEN DOSE OF I-131 & METASTASES TREATMENT**

DOSE	NUM. OF PATS (TREATED)	% TREATED
100	1(0)	0%
150	11(5)	45.5%
180	1(1)	100%
200	-	-
29	-	0%

RESEARCH INST. FOR NUCL. MED

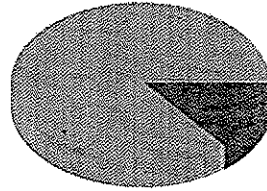
**Sex distribution of follicular ca of thyroid**



DISTANT + LYMPH NODE  
2

**METASTASES LOCATION IN FOLLICULAR CA OF THE THYROID**

DISTANT  
12

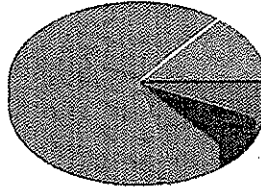


RESEARCH INST. FOR NUCL. MED

RESEARCH INST. FOR NUCL. MED

**DISTANT METASTASES LOCATION IN FOL. CARCINOMA OF THE THYROID**

LUNG 64 %  
9

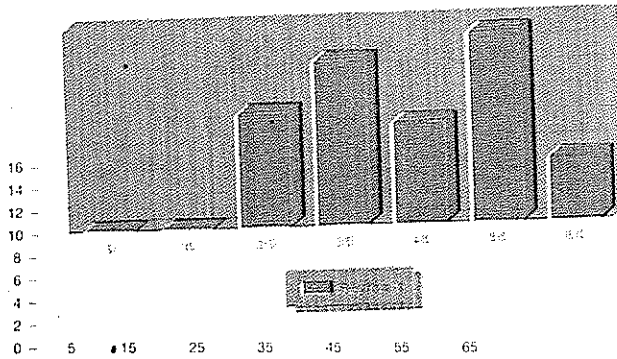


RESEARCH INST. FOR NUCL. MED

BONE 14 %  
2

BONE + MEDIASTINUM  
1  
BONE + LUNG 7 %  
1  
MEDIASTINUM 7 %  
1

**AGE DISTRIBUTION OF FOLLICULAR CA OF THE THYROID**



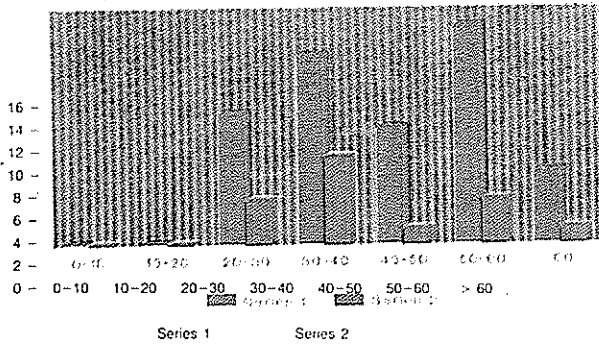
RESEARCH INST. FOR NUCL. MED

**TREATMENT SUCCESS WITH RESPECT TO THE TIMES OF IODINE 131 ADMINISTRATION**

TIMES OF I-131	NUM OF PATS (TREATED)	% TREATED
ONCE	18(14)	77.70%
TWICE	15(6)	40%
MORE	17(10)	58.8%

RESEARCH INST. FOR NUCL. MED

**RELATION BETWEEN AGE & TREATMENT SUCCESS AFTER ONE DOSE OF I-131**



RESEARCH INST. FOR NUCL. MED

**RELATION BETWEEN SURGERY & TREATMENT SUCCESS FOLLICULAR CA OF THE THYROID**

SURGERY	NUM. OF PATS (TREATED)	% TREATED
TOTAL THYROIDECTOMY	11 (3)	72.7%
NEAR TOTAL	34 (21)	61.7%
LOBECTOMY	3 (1)	33.3%
LOBECTOMY & THEN N.T	1 (0)	0%
NO SURGERY	1 (0)	0%

سیکلوسپورین می‌گیرد باید حتماً شک به نفروتوکسیسیته را ایجاد نماید و برای افتراق این دو مسئله لازم است نمونه برداری صورت بگیرد (۶).

عوارض عروقی: شامل انسداد شریان یا ورید کلیه و نکروز کورتیکال می‌باشد که هر سه نمای مشابهی را در اسکن رادیوایزوتوپ به صورت فقدان پرفوزیون و فونکسیون ایجاد می‌کنند (۱ و ۳) (شکل شماره ۹).

عوارض ادراری: انسداد حالب عارضه‌ای است که با افزایش تجمع رادیودارو در سیستم جمع‌کننده خود را نشان می‌دهد (شکل ۵ و ۶). مکانیزم ایجاد آن مورد بحث است. البته بعد از پیوند به صورت زودرس ممکن است به علت ادم و تنگی در ناحیه آناستوموز حالب به مثانه ایجاد بشود (۷) (شکل ۵). در برخی مطالعات علت اصلی انسداد حالب یا نشت ادراری را ایسکمی حالب یا لگنچه دانسته‌اند (۷).

نشت ادرار به علل مختلفی ایجاد می‌شود که می‌تواند منجر به ایجاد تجمعی از ادرار به نام یورینوما شود. در اسکن رادیوایزوتوپ ناحیه فاقد جذبی مشاهده می‌گردد که در تصاویر تأخیری به تدریج دارای جذب شده، پر می‌شود (شکل ۷ و ۸).

عوارض جراحی: لنفوسل معمولاً در نتیجه صدمه به سیستم لنفاتیک گیرنده در زمان پیوند ایجاد می‌شود (۱). در اسکن رادیوایزوتوپ ناحیه فاقد جذب رادیودارو دیده می‌شود که در نماهای تأخیری پر نمی‌شود یا مختصر اکتیویته‌ای را نشان می‌دهد (۴) (شکل شماره ۱۰). هماتوم تصویری مشابه با لنفوسل را ایجاد می‌کند (۴). گاه استاز مدفوع در کولون ناحیه فاقد جذب رادیودارو را در تصاویر دینامیک و استاتیک ایجاد می‌کند که در تشخیص افتراقی با لنفوسل قرار می‌گیرد (۸). ضمناً در بیمارانی که دیالیز پریتونه‌آل می‌شوند بعد از انجام پیوند کلیه، گهگاه در اسکنها ناحیه فاقد جذب رادیودارو دیده می‌شود که ناشی از تجمع مایع در پریتونئ می‌باشد. این وضعیت نیز ممکن است با

بدهد، ولی معمولاً بین روز پنجم تا ماه سوم بعد از پیوند ایجاد می‌شود (۱). نمای اسکن بصورت کاهش و تأخیر در پرفوزیون و جذب پارانشیمال و تخلیه رادیودارو مشاهده می‌شود (شکل ۲). نوعی از فرم حاد که در طی پنج روز اول رخ می‌دهد، رد پیوند تسریع شده (accelerated) نام دارد که اغلب به سهولت درمان می‌شود (۳ و ۴).

رد پیوند از نوع مزمن: با واسطه ایمنی هومورال صورت گرفته و پدیده‌ای با پیشرفت آهسته است که علائم بالینی با وضوح کمتری را نسبت به فرم حاد نشان می‌دهد. در اسکن کلیه کاهش و تأخیر پرفوزیون و فونکسیون واضح است. (۳) (شکل ۴).

نکروز توبولر حاد: این پدیده ناشی از صدمه ایسکمیک کلیه است که در زمان پیوند معمولاً ایجاد شده است و در طی یک تا چهار هفته بعد از پیوند به طور خود به خود بهبود می‌یابد (۱). در اسکن رادیوایزوتوپ، پرفوزیون نسبتاً خوب و کاهش و تأخیر در جذب و ترشح مشهود می‌باشد (شکل ۳).

نفروتوکسیسیته با سیکلوسپورین A: یافته‌های بالینی شبیه به رد حاد پیوند ایجاد می‌کند، در حالی که نمای اسکن رادیوایزوتوپ شبیه به ATN می‌شود. حساسیت اسکن در افتراق نفروتوکسیسیته فوق که شبیه به ATN علیرغم تأخیر و کاهش فونکسیون، پرفوزیون به طور نسبی حفظ می‌شود از رد حاد پیوند که کاهش هم در پرفوزیون و هم در فونکسیون می‌باشد حدود ۸۰٪ است (۵). در مورد مکانیزم ایجاد این عارضه تئوریه‌های مختلفی بیان شده است، شامل صدمه به لوله‌های ادراری که در اثر فشار برگشتی ایجاد می‌شود و سبب ترشح آنژیوتانسین و کاهش جریان گلوبرولی می‌گردد. در هر حال شواهد موجود احتمال ایسکمی را به عنوان عامل مستعدکننده ایجاد گلوبرولو اسکروز مطرح می‌نماید (۵). اختلال در منحنی رنوگرام کلیه که مطرح‌کننده رد حاد پیوند کلیه باشد، در بیماری که

لنفوسل اشتباه بشود (۱).

## روش کار

در این مطالعه مجموعاً ۳۰۶ بیمار با کلیه پیوندی مورد بررسی قرار گرفتند. در مدت ۳ سال ۷۷۵ مطالعه بر روی این تعداد بیمار صورت گرفت، به طوری که بر روی هر بیمار حداقل دو اسکن رادیوایزوتوپ انجام شد.

رادیوداروی انتخاب شده  $Tc99m-DTPA$  بود زیرا قابلیت خوب در بررسی هر سه فاز پرفوزیون، کورتیکال و ترشحي دارد. پس از هیدراته کردن بیمار با ۲۵۰ میلی لیتر آب، به بیماران گفته شد مثانه را تخلیه کرده و مطالعه در وضعیت خوابیده به پشت صورت گرفت. به علت موقعیت مکانی کلیه پیوندی تصویربرداری در نمای قدامی انجام شد. رادیودارو به صورت داخل وریدی به میزان ۱۵ میلی کوری تجویز شد و تصاویر با استفاده از دوربین گامای با فیلد بزرگ و کولیماتور از نوع *genral-purpose* انجام شد. بلافاصله بعد از تزریق تصاویر فاز پرفوزیون در فواصل هر ۳ ثانیه تا حدود ۶۰ ثانیه گرفته شد. این تصاویر با یک تصویر با شمارش بالا در زمان دو دقیقه دنبال شد (تصویر کورتیکال یا پارانشیمال). سپس هر ۵ دقیقه تا ۳۰ دقیقه تصاویر بعدی گرفته شد. تصاویر تأخیری برحسب نیاز گرفته شد، به این ترتیب که در صورت وجود تأخیر در ترشح در طی ۳۰ دقیقه اول پس از تخلیه مثانه و راه رفتن بیمار، تصویربرداری مجدد انجام شد. در مواردی که با این مانورها نیز تخلیه مناسبی صورت نمی گرفت، فوراً با استفاده از میزان  $1-0/3$  mg/kg تجویز شد و تصاویر سریال هر ۵ دقیقه برای ۱۵ تا ۳۰ دقیقه بعد گرفته شد. سپس بررسی اسکن‌ها انجام گرفت.

## نتایج

از ۷۷۵ مطالعه‌ای که بر روی ۳۰۶ بیمار پیوند کلیه‌ای

انجام شد، در ۱۷۱ مورد هیچگونه نکته غیرطبیعی مشاهده نشد که حدود ۸/۵۵٪ از کل را تشکیل می دادند. (شکل ۱) در ۱۰۱ بیمار عارضه پارانشیمال وجود داشت (۳۳٪) که از این تعداد ۲۷ مورد (۸/۸۳٪ از کل) ناشی از نکروز توبولر حاد (ATN) بود (شکل ۳) و ۷۴ مورد دیگر ناشی از رد پیوند بود (۱/۲۴٪ از کل) (شکل ۲ و ۴). در ۱۰ بیمار (۳/۲۶٪) عارضه انسدادی مشاهده شد (شکل ۶). در ۱۷ مورد (۵/۵۵٪) نشت ادراری مشاهده شد (شکل ۷). در دو مورد (۰/۶۵٪) یورینوما وجود داشت (شکل ۸). در ۴ مورد عارضه عروقی وجود داشت (۱/۳٪) که عمدتاً به صورت انفارکتوس بودند که در اسکن ناحیه فاقد جذب رادیودارو را مطابق با محدوده شریان مسدود ایجاد می کرد. (شکل ۹).

## بحث

پزشکی هسته‌ای فراهم کننده روشی ساده، غیرتهاجمی، ارزان و سریع جهت بررسی وضعیت کلیه پیوندی از لحاظ خون‌رسانی و عملکرد می باشد. مزیت این روش در این است که می توان بدون تحمیل پرتوگیری بالا آن را تکرار نمود و بدین طریق سیر پیشروی عملکرد کلیه را دنبال نمود. امتیاز اساسی این روش این است که می توان عوارض مهم کلیه پیوندی را ۲۴ تا ۴۸ ساعت پیش از ایجاد هرگونه تغییر آزمایشگاهی و رادیولوژیک و حتی سریعتر از بیوپسی تشخیص داده و با درمان سریع و صحیح موجبات نجات کلیه پیوندی را فراهم نمود.

از رادیوداروهای مختلفی می توان جهت این بررسی استفاده نمود که از میان آنها می توان به  $I-131$  OIH,  $Tc99m-GHA$ ,  $Tc99m-DTPA$  یا  $I-123$  و  $Tc99m-MAG_3$  اشاره نمود. استفاده از اورتویدوهیپورات (OIH) بیشتر در مواقعی صورت می گیرد که میزان درگیری فونکسیون کلیه شدید باشد، ولی

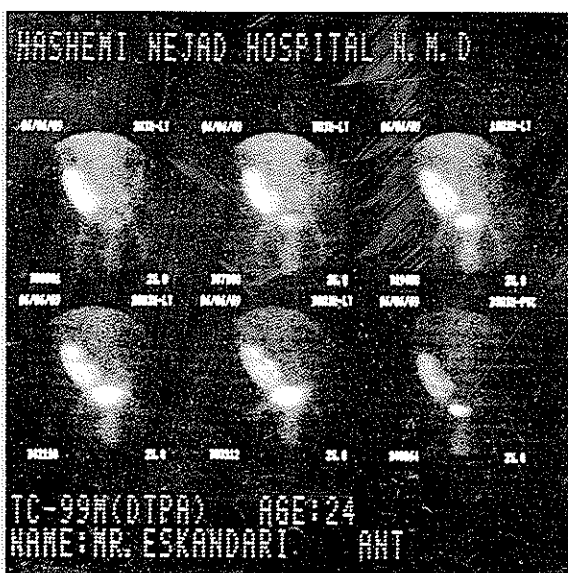
به دست آمده تا حدود زیادی با آمار بدست آمده از سایر تحقیقات در این زمینه مطابقت داشته و بیانگر این است که پزشکی هسته‌ای می‌تواند به نحو مطلوبی در تشخیص سریع عوارض اصلی کلیه پیوندی و در نهایت فراهم آوردن امکان درمان سریع آنها کمک‌کننده باشد.

### قدردانی و تشکر

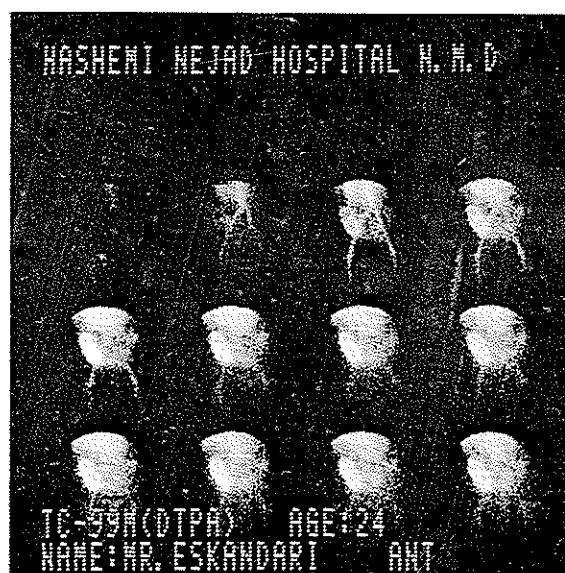
بدینوسیله از آقای محمد ایزدینیا که در انجام کارهای تکنیکی و گردآوری بررسی‌ها نهایت همکاری را نموده‌اند سپاسگزاری می‌شود.

در سایر موارد به علت پرتوگیری بالا ناشی از I-131 عمدتاً از دو رادیوداروی دیگر مذکور استفاده می‌شود.

ما در تحقیق خود از Tc99m-DTPA استفاده کردیم که به علت سرعت عمل بیشتر و سهولت در دسترس بودن آن در مقایسه با Tc99m-GHA و نیز فراهم نمودن امکان بررسی مناسب هر سه فاز مطالعه (پرفوزیون و کورتیکال و ترشحی) بوده است. در این مطالعه حدود ۵۵/۵۸٪ موارد نرمال بودند، ۸/۸٪ نکروز توپولر حاد، ۲۴٪ رد پیوند، ۳/۲۶٪ انسداد، ۵/۵۵٪ نشت ادراری و ۰/۶۵٪ یورینوما، ۱/۳٪ عارضه عروقی و ۰/۳۲٪ لنفوسل نشان دادند. نتایج

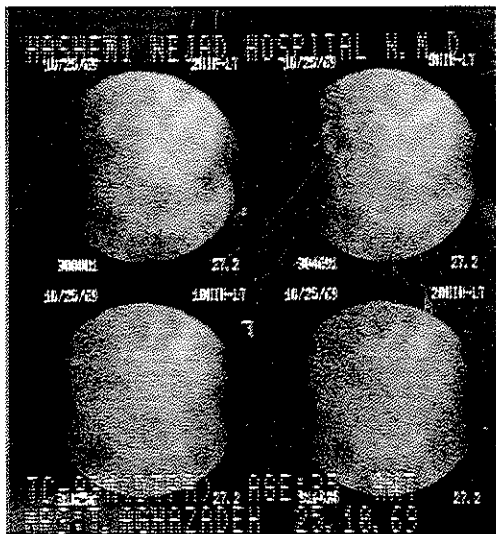


شکل (۱)-B

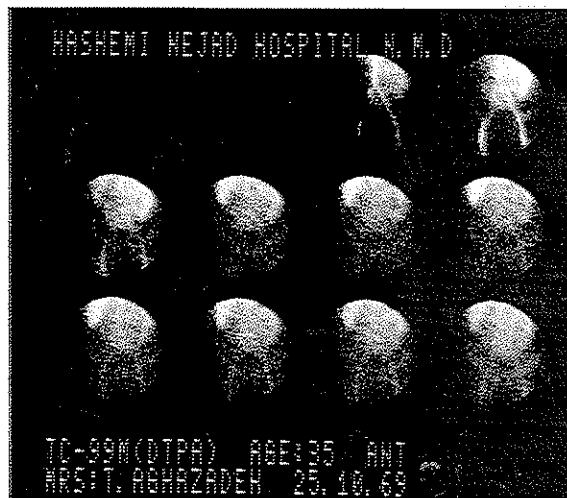


شکل (۱)-A

شکل ۱: مطالعه طبیعی کلیه پیوندی پرفوزیون در کلیه پیوندی همزمان با شریان ایکیاک ظاهرشده، در فاز استاتیک جذب خوب پارانشیمال و ترشح و تخلیه مناسبی دیده می‌شود.

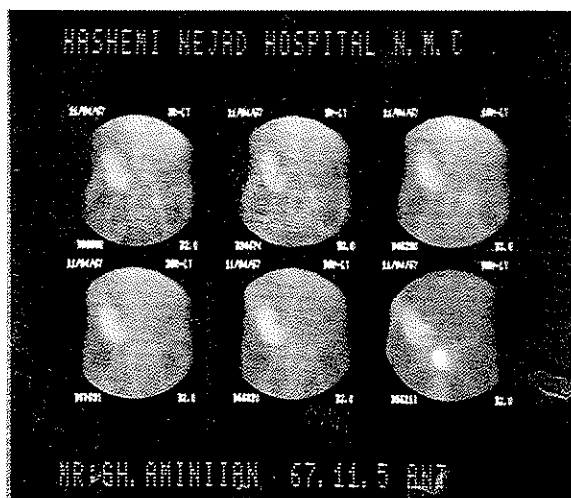


شکل (۲) B-

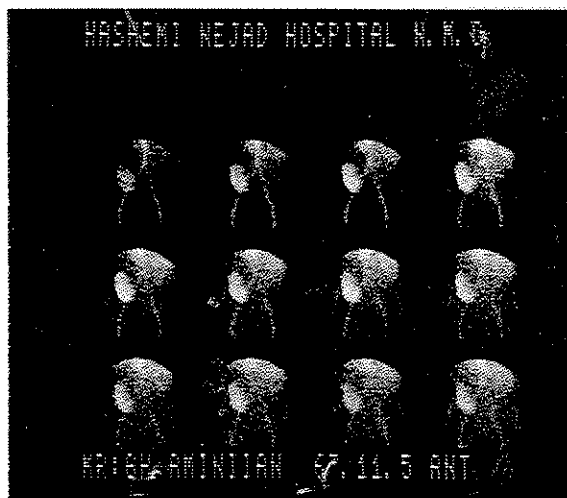


شکل (۲) A-

شکل ۲: رد حاد پیوند کلیه  
کاهش و تأخیر در پرفوزیون و جذب پارانشیمال و تخلیه رادیودارو در کلیه پیوندی مشهود می‌باشد.



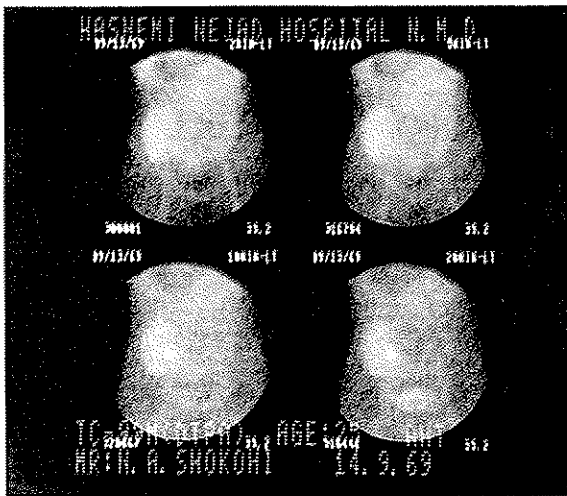
شکل (۳) B-



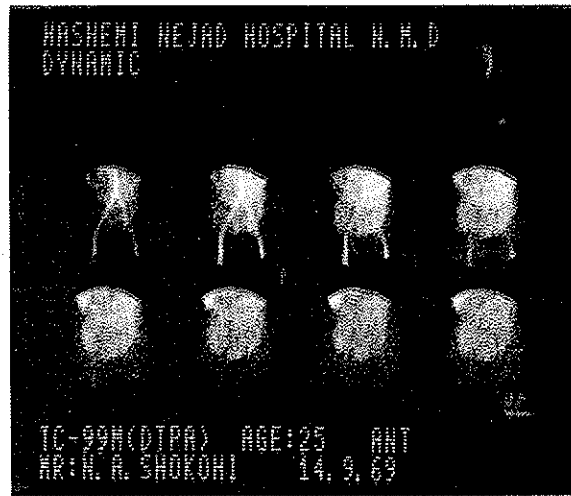شکل (۳) A-

شکل ۳: نکروز توبولر حاد  
تصویر A: حفظ نسبی پرفوزیون و تأخیر و کاهش مشخص در فونکسیون دیده می‌شود.  
تصویر B: بهبود در فونکسیون بدون درمان دیده می‌شود.



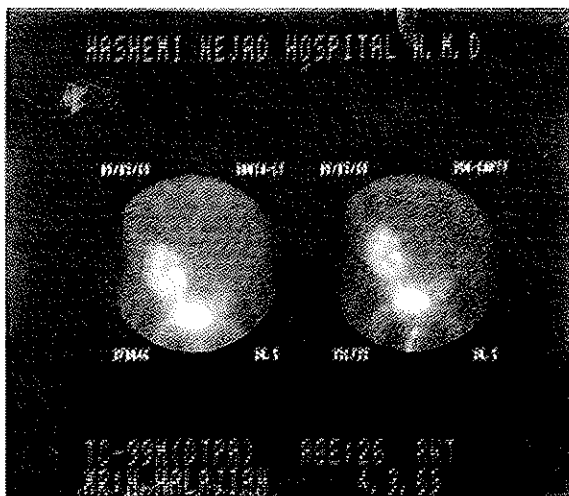


شکل (۴) - B

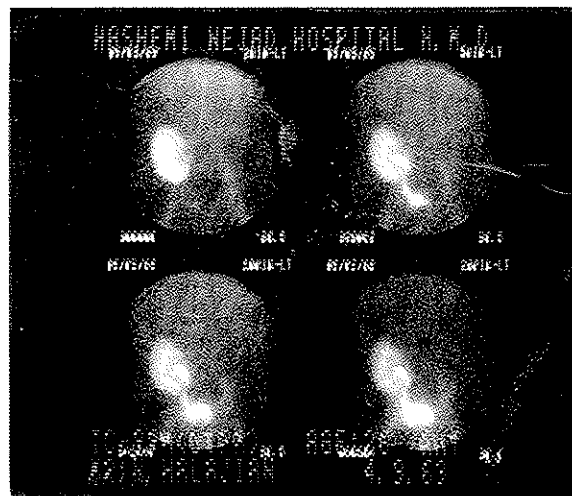


شکل (۴) - A

شکل ۴: رد مزمن پیوند کلیه  
تصاویر فوق مربوط به مرد ۲۵ ساله‌ای می‌باشد که دو سال پیش پیوند کلیه دریافت کرده است. کاهش در پرفوزیون و فونکسیون در این بیمار با سطح کراتینین افزایش یافته مطابقت با تشخیص رد مزمن پیوند می‌باشد.

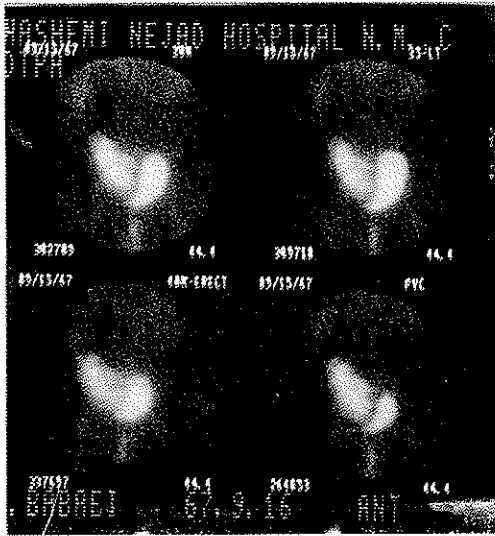


شکل (۵) - B

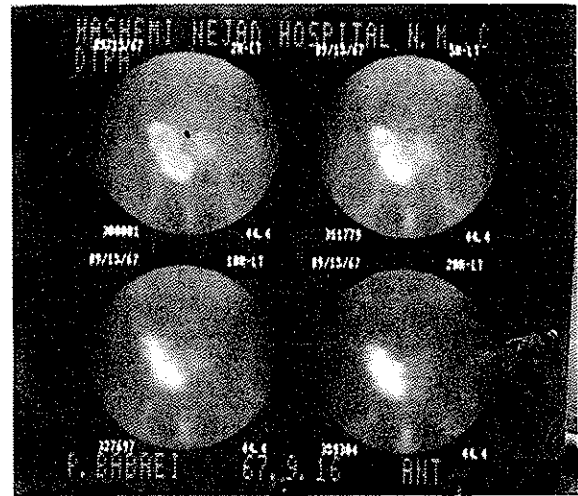


شکل (۵) - A

شکل ۵: انسداد حالب  
سیستم جمع‌کننده و حالب متسع تا سطح اتصال حالب به مثانه مطرح‌کننده مسئله انسدادی می‌باشد. در این بیمار باتوجه به اینکه ۳ روز از انجام جراحی گذشته است، ادم پس از جراحی در محل اتصال حالب به مثانه مطرح می‌گردد.



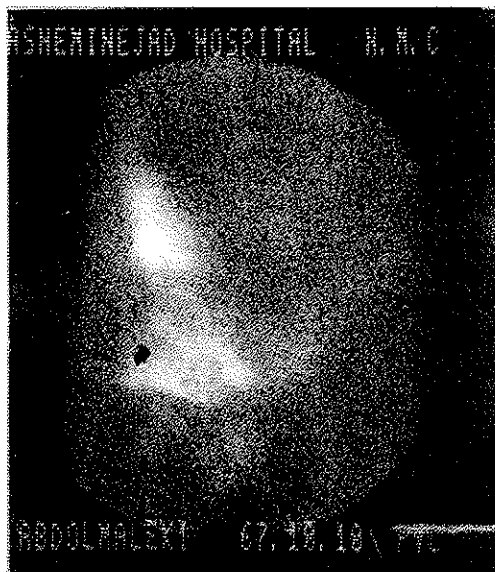شکل (۶)-B



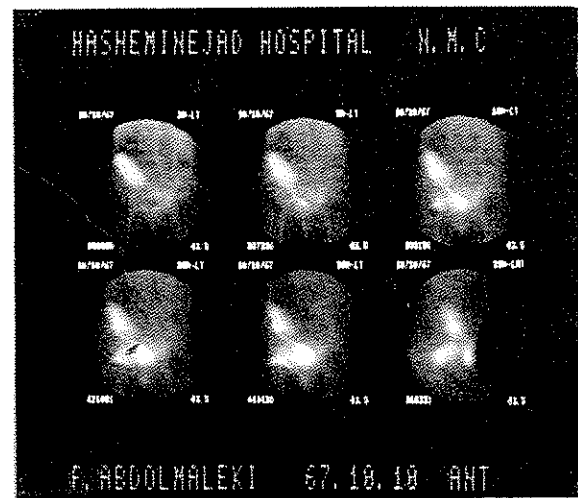
شکل (۶)-A

شکل ۶: اسناد غالب

سیستم جمع‌کننده متسع با تجمع پیش‌رونده رادیودارو مشهود می‌باشد که فقط به طور نسبی به لازیکس پاسخ داده است.



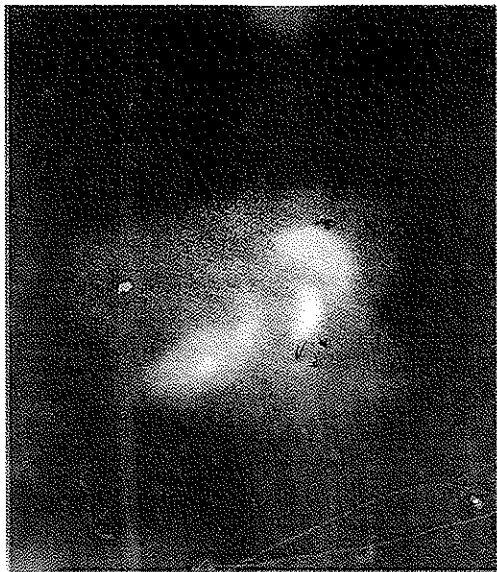شکل (۷)-B



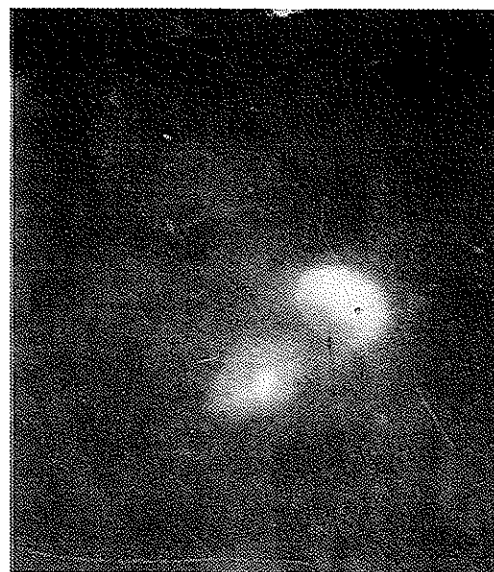شکل (۷)-A

شکل ۷: نشت ادراری

تجمع پیش‌رونده رادیودارو در ناحیه‌ای خارج از مسیر سیستم ادراری ناشی از نشت ادرار می‌باشد.



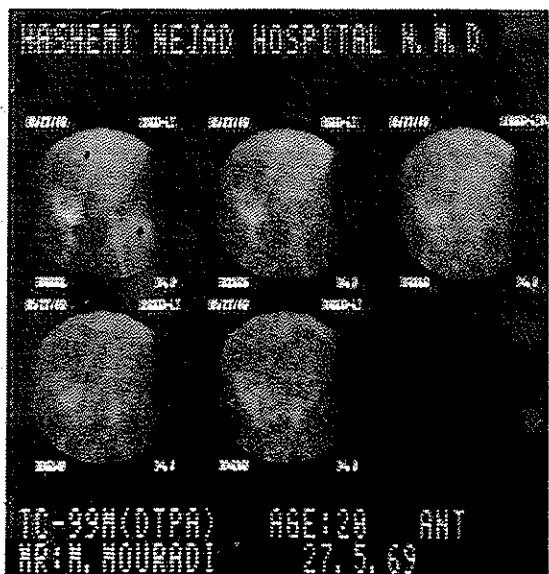
شکل (۸)-B



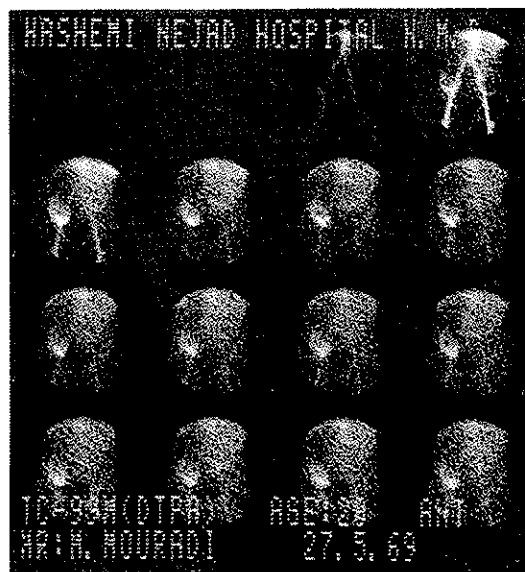
شکل (۸)-A

شکل ۸: یورینوما

ناحیه فاقد جذب اولیه رادیودارو در قسمت فوقانی و جانبی نسبت به مثانه که در تصاویر تأخیری (۳۸ دقیقه و ۳ ساعته) تجمع پیش‌رونده رادیودارو را نشان می‌دهد که به علت وجود یورینوما در این ناحیه می‌باشد.

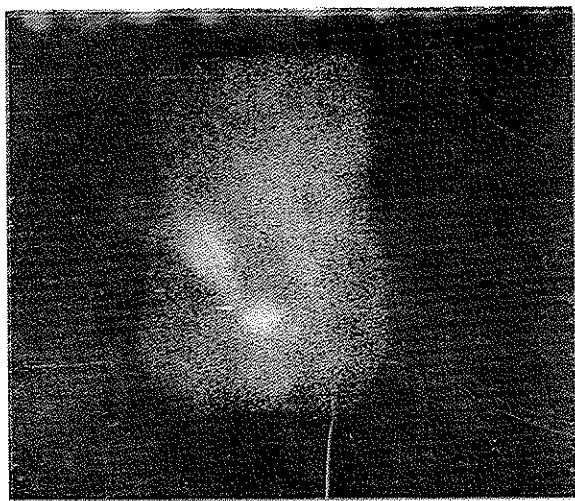


شکل (۹)-B

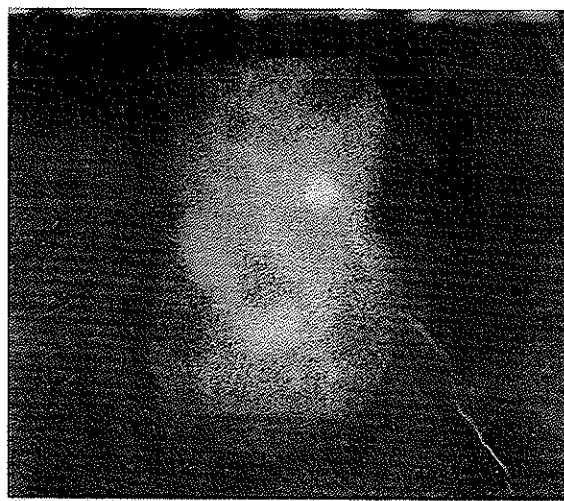

شکل (۹)-A: انفارکتوس کلیوی

در پل فوقانی کلیه پیوندی این بیمار که ۱۸ روز پیش این پیوند را دریافت کرده ناحیه فاقد جذب رادیودارو دیده می‌شود که مطرح کننده انفارکتوس این ناحیه می‌باشد. وجود ترومبوز شریان کلیوی و انفارکتوس این منطقه به وسیله جراحی اثبات شد.

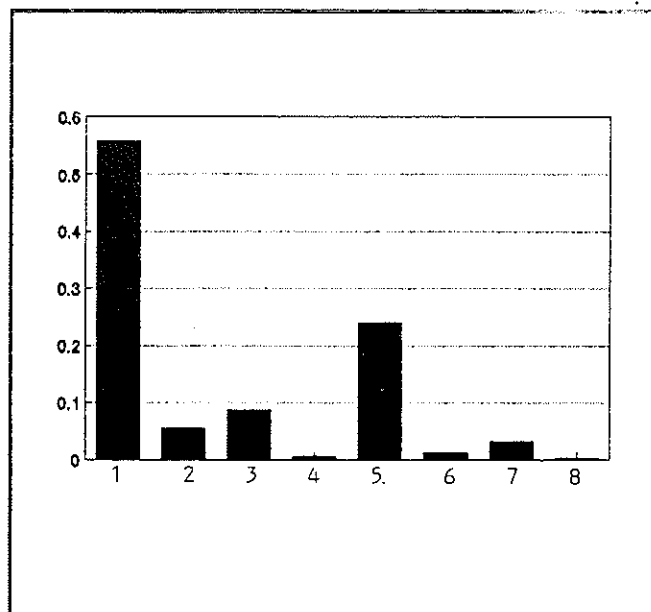


شکل (۱۰) B



شکل (۱۰) A

شکل ۱۰: لنفوسل  
ناحیه گرد فاقد جذب رادیودارو که در تصاویر تأخیری تر نیز بدون نشان دادن اکتیویته به همان صورت باقی مانده است دیده می‌شود. در درناژ جراحی تشخیص لنفوسل اثبات شد.



شکل ۱۱: نمودار شیوع عوارض پیوند کلیه در تحقیق ارائه شده.

## REFERENCES

- 1) Pjura GA, Lowry PA. Radionuclide imaging of UUT. Gottschalk A, Hoffer PB, ed. Diagnostic nuclear medicine. Williams & Wilkins. 1989: 940.
- 2) Brenner BM, Rector FC, ed, The kidney, W.B Saunders 1985, Vol. 2: 1953-1968.
- 3) Siegel BA, Proto AV, Theros EG, Nuclear Radiology (Fourth series) test and syllabus. ac. 1990: 603.
- 4) Seminars in nuclear medicine, number 3. 1988.
- 5) Khan BD. Cyclosporine nephrotoxicity. American journal of kidney diseases. 1986, Vol. 8, No. 5, (November)
- 6) Thomsen HS, Nielsen SL, Larsen S, Lokegard H. Renography and biopsy-verified acute rejection in renal, allotransplant receiving cyclosporine A, Eur. J. nucl. Med. 1987. 12: 477-479.
- 7) Alavi A, Crossman R, Siegel A. Intraperitoneal urine leak following renal transplant. J Nucle Med. 1990; 31: 1206-1210.
- 8) Barker HM, Arnd JW, Pauwels FKJ, Extrarenal scintigraphic aspects of kidney transplant scans obtained with 99m Tc-DTPA. Eur J Nucl Med, 1987. 12: 477-479.
- 9) Gedroyc WM, Miller C, Fogelman I. CAPD Fluid. Eur J. Nucl Med. 1987; 12: 480-481.