

بررسی ویژگی (specificity) روش SPECT برای افتراق ضایعات متاستاتیک از خوش خیم ستون فقرات در مبتلایان به بدخیمی اولیه مراجعه کننده به بخش پزشکی هسته ای بیمارستان شریعتی در سال ۱۳۸۲

دکتر محسن ساغری، دکتر ارمغان فرد اصفهانی، دکتر رامین صادقی، دکتر محمد افتخاری

موسسه تحقیقات پزشکی هسته ای، بیمارستان شریعتی، دانشگاه علوم پزشکی تهران

چکیده

مقدمه: حجم بسیار بالایی از مطالعات پزشکی هسته ای را در حال حاضر اسکن تمام بدن استخوان با رادیوداروهای نظیر $^{99m}\text{Tc-MDP}$ تشکیل می دهد. اکثریت قابل توجه این مطالعات برای تشخیص ضایعات متاستاتیک در بیمارانی است که مبتلا به یک بدخیمی اولیه هستند. متأسفانه روش معمول Planar تصویربرداری از ویژگی بسیار پایینی برای افتراق ضایعات خوشخیم از بدخیم به خصوص در ستون فقرات دارد. این مطالعه جهت بررسی ارزش روش SPECT ستون فقرات به منظور افزایش ویژگی اسکن استخوان انجام گرفت.

روش کار: مطالعه بر روی ۲۰ بیمار (۱۲ مرد و ۸ زن) صورت گرفت که همگی مبتلا به یک بدخیمی اولیه بودند و برای بررسی وجود متاستاز نیاز به اسکن استخوان داشتند و در اسکن Planar در ستون فقرات ضایعه داشتند. از تمام این بیماران به روش SPECT از ناحیه ستون فقرات تصویربرداری شد. ضایعات موجود در جسم مهره و پدیکل ها (به ترتیب ۴۵ و ۳۷ عدد) بدخیم و ضایعات موجود در لبه قدامی جسم مهره، زوائد شوکی و عرضی و لامیناها (به ترتیب ۱۵، ۶، ۵ و ۲ عدد) خوشخیم در نظر گرفته شدند. نتایج حاصله با MRI ستون فقرات یا بیوپسی ضایعات مقایسه شد.

یافته ها: در مجموع از ۲۴ ضایعه خوشخیم ۲۱ ضایعه توسط روش SPECT به درستی تشخیص داده شد. ویژگی و ارزش اخباری مثبت و منفی روش SPECT به ترتیب برابر بودند با: ۵/۸۷٪، ۳/۹۶٪ و ۷۵٪. در حالیکه ویژگی روش Planar فقط ۳۰٪ بود.

نتیجه گیری: با توجه به نتایج این مطالعه روش SPECT برای افتراق ضایعات خوشخیم از بدخیم ستون فقرات در مواردیکه افزایش برداشت مشکوک در ستون فقرات وجود دارد می تواند بسیار کمک کننده باشد. به خصوص ضایعات موجود در جسم مهره و پدیکل ها بسیار به نفع متاستاز و ضایعات لبه قدامی جسم مهره به نفع ضایعات دژنراتیو هستند.

واژه های کلیدی: SPECT bone scintigraphy، متاستاز، بدخیمی اولیه

مقدمه

یکی از روشهای لاینفک بررسی در بیماران مبتلا به درد ستون فقرات به خصوص در افراد مبتلا به یک بدخیمی اولیه که می تواند به تشخیص کمک شایان توجه بکند؛ اسکن استخوان است. با توجه به آناتومی پیچیده ستون فقرات اسکن استخوان به روش planar ممکن است در تشخیص ضایعات مهره ها؛ و مهمتر از آن، تعیین محل ضایعه محدودیت داشته باشد. به همین

علت، گرچه در اکثر موارد میتوان به روش planar اکتفا کرد، ولی با توجه به محدودیتهای ذکر شده استفاده از روش SPECT در بررسی ستون فقرات لازم مینماید. روش SPECT با قدرت بررسی محل دقیق ضایعات در مهره ها میتواند ویژگی اسکن استخوان را بالا ببرد. این مزیت به خصوص در ضایعات منفرد ستون فقرات solitary bone lesion میتواند بسیار کمک کننده باشد. با توجه به اینکه ۵۰٪ تمام متاستازها در

کاربرد دارد بلکه در پی گیری و تشخیص spondylolysis نیز کاربرد قابل توجهی دارد (۱۱).
مطالعات مختلف دیگری نیز گسترش ضایعه به پدیکلها به عنوان یک نشانه مناسب برای تشخیص متاستاز تلقی شده است (۱۲).
دریک مطالعه دیگر بر ارزش اخباری منفی SPECT برای متاستاز ستون مهره ها تأکید شده است؛ به طوری که ادعا شده است که SPECT با اطمینان بسیار بالا میتواند متاستاز بودن یک ضایعه را رد کند (۱۳).

مواد و روشها

این مطالعه بر روی ۲۰ بیمار با سابقه یک بدخیمی اولیه انجام گرفت (۱۲ مرد و ۶ زن). به بیماران mCi ۲۵-۲۰ از رادیوداروی ^{99m}Tc-MDP به صورت IV تزریق شد و حدود ۳ ساعت بعد تصویربرداری صورت گرفت. به هر یک از بیماران گفته شد که ۲-۳ لیوان مایعات بنوشند و در صورت امکان تا زمان تصویربرداری پیاده روی کنند. تمام این بیماران در اسکن planar افزایش جذب غیر طبیعی در ستون فقرات داشتند. SPECT با دستگاه Dual head ADAC مستقر در بیمارستان دکتر شریعتی و با کلیماتور از نوع Low energy high resolution انجام گرفت. تصویر برداری به صورت ۳۶۰° و به صورت circular با ۶۴ نما و هر نما ۴۰-۳۵ ثانیه انجام شد. سپس تصاویر خام حاصله به روش Filtered Backprojection وبا فیلتر از نوع Butterworth با cut off frequency مساوی ۰/۴۲ و order مساوی ۱۰ پردازش شدند.
بدخیمی اولیه در این بیماران به ترتیب عبارت بودند از: پروستات ۹ نفر، پستان ۷ نفر، میلوم متعدد، حنجره، تیروئید و کولون هر کدام یک نفر.
تصاویر planar به طور جداگانه توسط دو متخصص پزشکی هسته ای بررسی شدند و با توجه به نمای ضایعات در ستون فقرات به دو گروه خوش خیم و بدخیم تقسیم شدند.
در تصاویر SPECT، ضایعات بر اساس محل در هر مهره به خوشخیم و بدخیم تقسیم شدند، به این ترتیب که ضایعات موجود در جسم مهره ها و پدیکل ها بدخیم (۸۲ ضایعه) و ضایعات دیده شده در لبه قدامی جسم مهره ها، زائده شوکی، زائده های عرضی و لامینا، خوشخیم در نظر گرفته شدند (۲۸ ضایعه).
نتیجه حاصله با MRI همان ناحیه مقایسه شد. در

ستون فقرات دیده می شوند (۱)، افتراق ضایعات خوشخیم از بدخیم بسیار مهم است (۲).
در غالب موارد مفر استخوان موجود در جسم مهره ها محل اصلی متاستاز است (۳). در دو بررسی جداگانه که توسط Even-Sapir و همکاران و نیز Delpassand و همکاران انجام شده است افزایش برداشت ماده رادیواکتیو در جسم مهره ها ارزش پیشبینی کننده مثبت برابر ۸۳٪ و ۹۵٪ برای تشخیص بدخیمی داشته است. در حالیکه برداشت غیر طبیعی ماده رادیواکتیو در عناصر خلفی-جانبی و قسمت قدامی-جانبی جسم مهره ها معمولاً به علل خوش خیم بوده است (۴ و ۵).
در یک بررسی توسط Delbeke و همکاران دو روش MRI و SPECT برای تشخیص متاستاز به مهره ها مقایسه شده اند. نتیجه مطالعه این بود که SPECT برای غربالگری ضایعات متاستاتیک روش مناسبی است در حالیکه MRI برای افتراق متاستاز از سایر ضایعات ستون فقرات بسیار اختصاصی است (۹۸٪) و امکان بررسی گسترش تومور را هم به راحتی و با دقت بالا مهیا می کند (۶). آنچه هنوز اسکن استخوان را در بررسی متاستاز مطرح می کند قیمت کم آن و امکان بررسی تمام بدن در یک تصویربرداری است (۷). به خصوص روش SPECT با قدرت تفکیک فضایی بالا به این مسأله کمک شایانی می کند (۸).
در یک بررسی گذشته نگر در بیمارستان Queen Elizabeth که بر روی بیماران با درگیری اثبات شده متاستاتیک ستون فقرات (اثبات شده توسط MRI یا CT scan) انجام شده است؛ از تمام این بیماران با دو روش planar و SPECT تصویربرداری شده است. حساسیت این دو روش به ترتیب ۷۴٪ و ۸۷٪ و ویژگی آنها ۸۱٪ و ۹۴٪ بوده و دقت کلی آنها (accuracy) نیز به ترتیب ۷۹٪ و ۹۰٪ بوده است. در این مطالعه وجود درگیری پدیکل ملاک تشخیصی مناسبی برای وجود متاستاز بوده است. فقط ۶/۴٪ ضایعات واقع در تنها جسم مهره و ۶/۱٪ ضایعات درگیر کننده مفاصل بین مهره ای متاستاز بوده اند (۹).
از نظر عملی کلیماتور از نوع low-energy, ultrahigh-resolution or high-resolution بر نوع all-purpose برتری قابل توجه داشته است و روش بازسازی iterative بر روش معمول filtered back-projection ارجح بوده است (۱۰). روش SPECT نه تنها در بررسی متاستازهای ستون فقرات

صورتیکه بیمار تحت عمل جراحی قرار گرفته بودند نتیجه پاتولوژی برای مقایسه استفاده گردید.

یافته ها

به طور کلی ۱۱۰ ضایعه به روش SPECT در این بیماران در ستون فقرات یافت شد (هر بیمار به طور متوسط ۵/۵ ضایعه)، که ۴۰ عدد در ستون فقرات پشتی ۶۵ عدد در ستون فقرات کمری و ۵ عدد در ستون فقرات گردنی بودند. در ناحیه ساکروم ضایعه ای یافت نگردید.

فراوانی نسبی ضایعات در نقاط مختلف مهره ها به ترتیب عبارت بودند از: جسم مهره ۴۵ ضایعه، پدیکل ۳۷ ضایعه، لبه قدامی جسم مهره ۱۵ ضایعه، زانده شوکی ۶ ضایعه، زانده عرضی ۵ ضایعه و لامینا ۲ ضایعه. به این ترتیب از تعداد کل ۱۱۰ ضایعه، به روش SPECT ۸۲ عدد بدخیم و ۲۸ عدد خوشخیم تشخیص داده شدند.

۱۶ ضایعه از کل ۱۱۰ ضایعه تشخیص پاتولوژیک داشتند و بقیه ضایعات یعنی ۹۴ ضایعه توسط MRI بررسی مجدد شدند. در نهایت ۲۴ ضایعه توسط MRI یا بررسی پاتولوژی خوشخیم و ۸۶ ضایعه بدخیم تشخیص داده شدند. در نهایت جدول ۴x۴ حاصله جهت محاسبه ویژگی روش SPECT برای افتراق ضایعات خوشخیم از بدخیم ستون فقرات به صورت زیر در آمد. (جدول ۱)

ضایعات خوشخیم به ترتیب فراوانی عبارت بودند از: ضایعات دژنراتیو ۱۵ عدد، شکستگی ۵ عدد، دستکاری جراحی ۳ عدد و اوستئوئید اوستئوما ۱ عدد. ضایعات دژنراتیو همه در لبه قدامی جسم مهره بودند و ضایعات ناشی از دستکاری جراحی در لامینا ها و زوائد عرضی قرار داشتند. شکستگی ها ۲ عدد در جسم مهره ها و ۳ عدد در زانده شوکی قرار گرفته بودند و مورد ناشی از اوستئوئید اوستئوما در پدیکل

قرار داشت.

تمام ضایعات موجود در لبه قدامی جسم مهره ها و لامینا ها خوشخیم بودند. در حالیکه از ۴۵ ضایعه موجود در جسم مهره ها ۲ عدد، از ۳۷ ضایعه پدیکل ها ۱ عدد، از ۶ ضایعه موجود در زوائد شوکی ۳ عدد و از ۵ ضایعه موجود در زوائد عرضی ۱ عدد خوشخیم بودند. (نمودار ۱)

به این ترتیب ویژگی، ارزش اخباری مثبت و ارزش اخباری منفی روش SPECT ستون فقرات به ترتیب عبارت بودند از: ۸۷/۵٪، ۹۶/۳٪ و ۷۵٪.

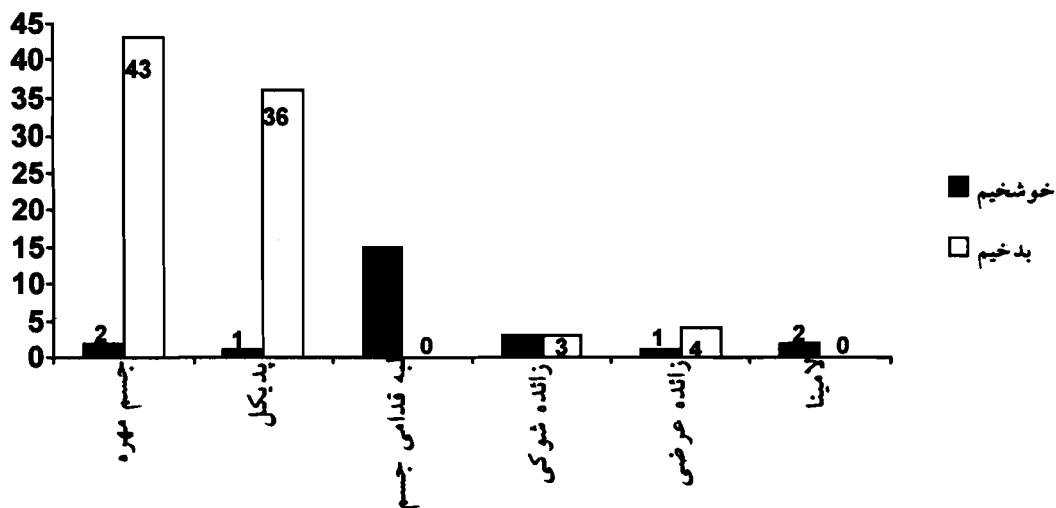
با توجه به نتایج ذکر شده در فوق، ارزش اخباری مثبت وجود ضایعه در جسم مهره و پدیکل ها برای تشخیص متاستاز در مهره ها به ترتیب عبارت بودند از: ۹۵/۵٪ و ۹۷/۳٪. ارزش اخباری منفی وجود ضایعه در لبه قدامی جسم مهره، لامینا ها و زوائد شوکی و عرضی جهت رد متاستاز در ستون مهره ها عبارت بودند از: ۱۰۰٪، ۱۰۰٪، ۵۰٪ و ۲۰٪.

علاوه بر روش SPECT، نمای Planar اسکن استخوان بیماران نیز تحت بررسی قرار گرفت. کل ضایعات در نماهای Planar ۵۰ عدد بود که به روش فوق تحت بررسی قرار گرفتند. ۳ ضایعه از کل ضایعات خوشخیم و ۴۷ ضایعه بدخیم تلقی شدند.

از کل ۵۰ ضایعه ۲۸ ضایعه (۵۶٪) در ستون فقرات کمری ۲۰ ضایعه در ستون فقرات پشتی (۴۰٪) و ۲ ضایعه در ستون فقرات گردنی (۴٪) قرار داشتند. در ساکروم ضایعه ای یافت نشد. ضایعه حاصله در مرحله بعد با نتایج MRI یا پاتولوژی مقایسه گردید. هر ۳ ضایعه ای که خوشخیم تلقی شدند در واقع خوشخیم بودند، در حالیکه از ۴۷ ضایعه بدخیم تلقی شده، ۴۰ عدد بدخیم و ۷ عدد خوشخیم بودند. به این ترتیب ویژگی روش Planar در افتراق ضایعات خوشخیم از بدخیم ستون فقرات برابر با ۳۰٪ بود.

جدول ۱- جدول ۴x۴ جهت محاسبه ویژگی روش SPECT برای افتراق ضایعات خوش خیم از بدخیم ستون فقرات

| | MRI یا بیوپسی | |
|---------|---------------|----|
| | SPECT | |
| خوش خیم | ۲۱ | ۷ |
| بدخیم | ۳ | ۷۹ |



نمودار ۱ - ماهیت ضایعات SPECT پس از مقایسه با نتایج بیوپسی یا MRI

بحث و نتیجه گیری

هدف اصلی این مطالعه تعیین ویژگی روش تصویربرداری ستون فقرات بوسیله SPECT جهت افتراق ضایعات خوشخیم از بدخیم ستون فقرات است. ویژگی بدست آمده برای روش تصویربرداری SPECT در این مطالعه برابر با ۸۷/۵٪ محاسبه شد که رقم بسیار بالایی است. ارزش بالای این ویژگی وقتی مشخص می شود که در نظر بگیریم که در این مطالعه ویژگی روش تصویربرداری Planar فقط ۳۰٪ بوده است. این اختلاف بین ویژگی این دو روش نشان دهنده ارزش روش SPECT در بررسی بیماران با بدخیمی اولیه است که جهت اسکن تمام بدن استخوان به مراکز پزشکی هسته ای مراجعه می کنند.

از ۳۷ ضایعه موجود در پدیکل فقط یک مورد خوشخیم بود و از ۴۵ ضایعه موجود در جسم مهره ۲ مورد خوشخیم بودند. در واقع وجود ضایعه در پدیکل ها و جسم مهره ها بسیار به نفع بدخیم بودن ضایعات هستند. تمام ۱۵ ضایعه موجود در لبه قدامی جسم مهره ها خوشخیم و به علت وجود ضایعات

دژنراتیو مهره ها بودند. در واقع ضایعه لبه قدامی جسم مهره به نفع ضایعات دژنراتیو خوشخیم (Spurformation) بوده و با اطمینان بسیار بالایی احتمال بدخیم بودن ضایعه را رد می کند. با توجه به کم بودن تعداد ضایعات در سایر نقاط مهره ها (زوائد شوکی، زوائد عرضی و لامینا) امکان اظهار نظر دقیق در این موارد وجود ندارد و در صورت وجود ضایعه در این نواحی باید با احتیاط به گزارش پرداخت.

در مجموع با توجه به یافته های این مطالعه و مقایسه ویژگی دو روش تصویربرداری Planar و SPECT (به ترتیب ۳۰٪ و ۸۷/۵٪) و نیز ارزش اخباری مثبت و منفی روش SPECT (به ترتیب ۹۶/۳٪ و ۷۵٪) و نیز سادگی روش SPECT و در دسترس قرار گرفتن روز افزون وسایل تصویربرداری پزشکی هسته ای، توصیه می شود که در صورت برخورد با ضایعات مشکوک به متاستاز در ستون فقرات در اسکن تمام بدن استخوان به روش Planar از روش مکمل SPECT استفاده شود تا امکان تفسیر دقیقتر اسکن فراهم شود.

منابع

- 1) McNeil BJ. The value of bone scanning in neoplastic disease. *Semin Nucl Med* 1984;14(2):277-286.
- 2) Murry IPC and Ell PJ. Nuclear medicine in clinical diagnosis and treatment. 2nd ed. Churchill Livingstone. 1998; 1169-1185.
- 3) Algra PR, Heimans JJ, Valk J, Nauta JJ, Lachniet M and Van Kooten B. Do metastases in vertebrae begin in the body or the pedicle? *Am J roentgenol* 1998; 158(12):

- 1275-1279.
- 4) Even-Sapir E, Martin RH, Barnes DC, Pringle CR, Iles SE and Mitchell MJ. Role of SPECT in differentiating malignant from benign lesions in the lower thoracic and lumbar vertebra. *Radiol* 1993; 187: 193-198.
 - 5) Delpassand ES, Garcia JR, Bhadkamar V and Podoloff DA. Value of SPECT imaging of the thoracolumbar spine in cancer patients. *Clin Nucl Med* 1995; 20(12): 1047-1051.
 - 6) beke D, Powers TA, Partain CL and Sandler MP. Comparison of MRI and bone scintigraphy in the evaluation of osseous spine metastases. *J Nucl Med* 1988; 29: 763-767.
 - 7) Sandler MP, Coleman RE, Patton JA, Wackers FJT and Gottschalk A. *Diagnostic Nuclear Medicine*. 4th ed. Lippincott Williams & Wilkins, 2003; 571-572.
 - 8) Everaert H, De Maeseneer M, Marcelis S, Bossuyt A and Beeckman P. Low back pain and nuclear medicine. *J Belg Radiol* 1997; 80(3):124-127.
 - 9) Han LJ, Au-Yong TK, Tong WC, Chu KS, Szeto LT and Wong CP. Comparison of bone single-photon emission tomography and planar imaging in the detection of vertebral metastases in patients with back pain. *Eur J Nucl Med* 1998; 25(6):635-638.
 - 10) Sarikaya I, Sarikaya A and Holder LE; The role of single photon emission computed tomography in bone imaging. *Semin Nucl Med* 2001; 31(1): 3-16.
 - 11) Dutton JA, Hughes SP and Peters AM. SPECT in the management of patients with back pain and spondylolysis. *Clin Nucl Med* 2000; 25(2): 93-6.
 - 12) De Maeseneer M, Lenchik L, Everaert H, Marcelis S, Bossuyt A, Osteaux M, Beeckman P. Evaluation of lower back pain with bone scintigraphy and SPECT. *Radiographics* 1999; 19(4): 901-912.
 - 13) Gates GF. Bone SPECT imaging of the painful back. *Clin Nucl Med* 1996; 21(7): 560-571.