

## تشخیص سودوسیست پریتونئ در شانت ونتریکولوپریتونئال بوسیله اسکن ایزوتوپ -

### معرفی بیمار جالب

دکتر مهر السادات علوی - دانشگاه علوم پزشکی شیراز

#### چکیده

بیمار یک پسر چهارده ساله بود که در سن ۵ ماهگی بدنیاال انسفالیت و بروسه دچار هیدروسفالی شده بود و تحت عمل جراحی و شانت ونتریکولوپریتونئال قرار گرفته بود. بیمار از ۲ هفته قبل از مراجعه دچار سردرد - تهوع - استفراغ و اتساع مختصر شکم شد. سونوگرافی و CT - اسکن سودوسیست پانکراس یا سیست مزانتریک را برای وی مطرح نمود. شانتوگرام ایزوتوپی یک سودوسیست را در انتهای دیستال شانت نشان داد که بعد از تشخیص بیمار تحت عمل جراحی قرار گرفت.

واژه های کلیدی: اسکن ایزوتوپ ، سودوسیست پریتونئ ،  $^{99m}\text{Tc-DTPA}$

#### گزارش بیماری

بیماریک پسر ۱۴ ساله بود که متعاقب هیدروسفالی و بروسه در سن ۵ ماهگی دچار هیدروسفالی شده بود و تحت عمل جراحی شانت ونتریکولوپریتونئال قرار گرفته بود، از دو هفته قبل از مراجعه بیمار دچار سردرد، تهوع، استفراغ و اتساع شکم شده بود.

CT اسکن مغز شواهدی از افزایش فشار داخل جمجمه را نشان نمیداد و CT اسکن ابدومن، سیست مزانتریک با سودوسیست پانکراس را مطرح کرده بود. سونوگرافی ابدومن یک سیست بزرگ نیمه فوقانی شکم را گزارش و احتمال سودوسیست پانکراس را مطرح نموده بود. شانتوگرام رادیونوکلید برای بیمار انجام شد. یک سوزن کوچک در reservoir شانت قرار داده شد و ۱۰ میلی کوری (۳۷۰ مگابکرل)  $^{99m}\text{Tc-DTPA}$  از طریق آن تزریق شد و تصاویر سریال بعد از تزریق در تمام طول شانت بعمل آمد. در تصاویر اولیه سیستم ونتریکولر ظاهر شد. تصاویر تاخیری یک ناحیه فتوینیک را در بخش فدایمی ابدومن نشان داد که بتدریج توسط ماده رادیو اکتیو پر شد (شکل ۱). جهت بیمار به فاصله ۲ روز اسکن کید- طحال نیز انجام شد که یک ناحیه فتوینیک وسیع را در قسمت فوقانی ابدومن نشان میداد که دقیقاً منطبق بر ناحیه ای در شانتوگرام بود، که ابتدا بوسیله ماده رادیواکتیو پر شد. بنابراین اسکن شانتوگرام بیانگر باز بودن limb های پروکسیمال و دیستال بود و همچنین درناژ ندریجی اکتیویته به حفره ای در ابدومن با حدود مشخص، بیانگر یک سودوسیست بود.

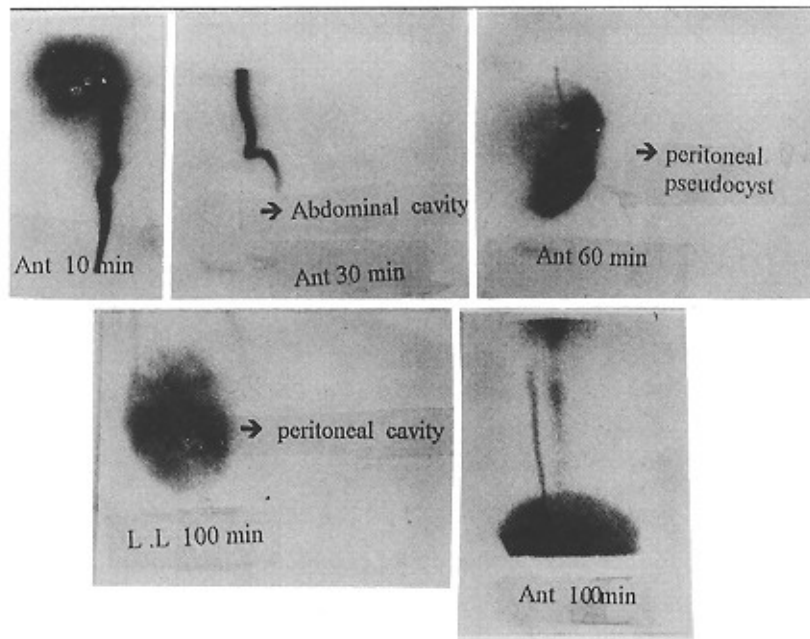
در لاپاراتومی دیواره سیست باز شد، تیوب پریتونئال خارج شد و مقدار زیادی مایع مغزی - نخاعی روشن درناژ شد. سپس شانت ونتریکولواتریال برای بیمار تعبیه شد.

#### بحث

پاسخهای التهابی غیر اختصاصی به کاتترها محتویات درناژ مایع مغزی - نخاعی مطرح شده است (۳). همچنین عفونت و اعمال جراحی قبلی ابدومن رل مهمی در تشکیل سودوسیست ایفا می کنند (۵). اما این مورد گزارش شده هیچکدام از این فاکتورهای مستعد کننده را نداشت. در حالیکه سونوگرافی و CT اسکن می توانند دقیقاً تجمع شکمی را نشان دهند، افتراق بین سروما، آبسه لنفوسل و تجمع CSF ممکن است غیر ممکن باشد (۱ و ۲ و ۴).

شانتوگرام رادیونوکلیدی می تواند در ارزیابی بهتر بیمارانی که دچار عوارض شانت میشوند و به وسیله روشهای تشخیصی دیگر کاملاً تشخیص داده نمی شوند، کمک کننده باشد (۱ و ۶).

گزارشهای خیلی محدودی از تشخیص سودوسیست ابدومن بوسیله اسکن ایزوتوپ وجود دارد (۱ و ۲ و ۶ و ۷). برای درمان طی عمل جراحی سیست باز می شود و بعد از آن احتمال عملکرد خوب شانت ونتریکولوپریتونئال، بعلت واکنشهای التهابی و فیبروز، خیلی کم است و بیمار نیاز به تعویض شانت بصورت ونتریکولواتریال دارد.



شکل ۱- شانتوگرام رادیوایزوتوپ نمایانگر یک ناحیه فتوپنیک در بخش قدامی ابدومن است که بتدریج در تصاویر تاخیری پر شده است که نمایانگر یک سودوسیست پریتونن میباشد.

#### منابع

- 1) Vernet O, Farmer JP, Lambert R: Radionuclide shuntogram: adjunct to manage hydrocephalic patients. J Nucl Med. 1996; 37: 406-9
- 2) Eshelman DJ, Lee vw: Lesser sac cerebrospinal fluid collection , An unusual complication of ventriculoperitoneal shunt. Clin Nucl. Med 1990; 6: 415-6
- 3) Goldfine SF, Toretz F, Beek AR, et al : CSF intraperitoneal cyst: An unusual abdominal mass. AJR 1978; 130: 568-72
- 4) Agha fP, Amendola MA, Shirazi KK, et al : unusual abdominal complicating of ventriculoperitoneal shunts, Radiology 1982; 146: 323-6
- 5) Fischer EG, Shilito J: Large abdominal cyst a complication of peritoneal shunts. Report of three cases. J. Neurosurgery 1969; 31:441-4
- 6) Diagnosis of abdominal cerebrospinal fluid psoudocyst by scintigraphy . Clin Nucl Med 1993; 18:237-8
- 7) Yamamura K, Kodama O: No - shinkei - Geka. 1998; 26: 1007-11
- 8) Grosfeld G, Locosng PR et al : Intraabdominal complications following ventriculopertoneal shunt, Pediatrics 1978; 54: 791-6