

# کاربرد روشهای پزشکی هسته‌ای در بررسی عوارض کلیه پیوندی

دکتر محمد افتخاری، دکتر ارمغان فرد اصفهانی

مؤسسه تحقیقات پزشکی هسته‌ای دانشگاه علوم پزشکی تهران  
و بخش پزشکی هسته‌ای بیمارستان هاشمی نژاد

## چکیده

در این بررسی مجموعاً ۷۷۵ اسکن رادیوایزوتوپ کلیه در ۳۰۶ بیمار پیوند کلیه انجام شد. اسکن‌ها با  $^{99m}\text{Tc}$ -DTPA در دو فاز دینامیک و استاتیک، صورت گرفت و نتایج بدست آمده به طور خلاصه به این ترتیب بود: اسکن‌ها در ۱۷۱ مورد (۵۶٪) طبیعی بود. در ۱۰۱ مورد (۳۳٪) عارضه پارانشیمال وجود داشت که تعداد ۲۷ مورد آن (۹٪) ناشی از نکروز توبولر حاد و بقیه ۷۴ مورد (۲۴٪) ناشی از رد پیوند بود. عارضه انسدادی در ۱۰ مورد (۳٪) دیده شد. عارضه عروقی در ۴ مورد (۱٪) و لنفوسل فقط در یک مورد (۰/۳٪) وجود داشت. نشت ادراری در ۱۷ مورد (۵/۵۵٪) در یورینوما (Urinoma) در ۲ مورد (۰/۶۵٪) مشاهده شد. سپس سیج نیو با تعقیب سیر بالینی بیماران و انجام اعمال جراحی در موارد خاص اثبات گردید. یافته‌های این مطالعه با سایر تحقیقات انجام شده در این زمینه مطابقت دارد و نشان می‌دهد که پزشکی هسته‌ای می‌تواند به نحو مطلوبی در تشخیص و درمان سریع عوارض پیوند کلیه کمک‌کننده باشد.

## مقدمه

پدیده رد پیوند (Rejection): عارضه ایمنولوژیکی است که در هر دو نوع پیوند (از فرد زنده یا جسد) رخ می‌دهد، گرچه بیشتر در پیوند از جسد مشاهده می‌شود. این پدیده را به سه دسته فوق حاد (hyperacute)، حاد (acute) و مزمن (chronic) تقسیم می‌کنند. رد پیوند فوق حاد: پدیده غیرقابل بازگشتی است که به علت ایمنی هومورال ایجاد می‌شود و در طی چند دقیقه تا چند ساعت بعد از پیوند رخ می‌دهد. در اسکن کلیه، ناحیه فاقد جذب رادیو دارو در محل کلیه دیده می‌شود. رد پیوند حاد: پدیده‌ای است که عمدتاً با واسطه ایمنی سلولی ایجاد می‌شود. اگرچه در هر زمانی می‌تواند رخ

طیف عوارض پیوند کلیوی بسیار وسیع است که در یک نگاه کلی و به صورت اجمالی مهمترین آنها عبارتند از: الف) عوارض پارانشیمال شامل رد پیوند، نکروز توبولر حاد، نفروتوکسیسیته با سیکلوسپورین A. ب) عوارض عروقی شامل انسداد شریان کلیوی، انسداد ورید کلیوی، نکروز کورتیکال ج) عوارض ادراری شامل انسداد حالب، نشت ادراری و ایجاد یورینوما (Urinoma) د) عوارض جراحی نظیر لنفوسل و هماتوم (۱). البته عوارض متعدد دیگری نیز وجود دارد که مجال بحث راجع به آن در این مختصر نیست.

سیکلوسپورین می‌گیرد باید حتماً شک به نفروتوکسیسیته را ایجاد نماید و برای افتراق این دو مسئله لازم است نمونه برداری صورت بگیرد (۶).

عوارض عروقی: شامل انسداد شریان یا ورید کلیه و نکروز کورتیکال می‌باشد که هر سه نمای مشابهی را در اسکن رادیوایزوتوپ به صورت فقدان پرفوزیون و فونکسیون ایجاد می‌کنند (۱ و ۳) (شکل شماره ۹).

عوارض ادراری: انسداد حالب عارضه‌ای است که با افزایش تجمع رادیودارو در سیستم جمع‌کننده خود را نشان می‌دهد (شکل ۵ و ۶). مکانیزم ایجاد آن مورد بحث است. البته بعد از پیوند به صورت زودرس ممکن است به علت ادم و تنگی در ناحیه آناستوموز حالب به مثانه ایجاد بشود (۷) (شکل ۵). در برخی مطالعات علت اصلی انسداد حالب یا نشت ادراری را ایسکمی حالب یا لگنچه دانسته‌اند (۷).

نشت ادرار به علل مختلفی ایجاد می‌شود که می‌تواند منجر به ایجاد تجمعی از ادرار به نام یورینوما شود. در اسکن رادیوایزوتوپ ناحیه فاقد جذبی مشاهده می‌گردد که در تصاویر تأخیری به تدریج دارای جذب شده، پر می‌شود (شکل ۷ و ۸).

عوارض جراحی: لنفوسل معمولاً در نتیجه صدمه به سیستم لنفاتیک گیرنده در زمان پیوند ایجاد می‌شود (۱). در اسکن رادیوایزوتوپ ناحیه فاقد جذب رادیودارو دیده می‌شود که در نماهای تأخیری پر نمی‌شود یا مختصر اکتیویته‌ای را نشان می‌دهد (۴) (شکل شماره ۱۰). هماتوم تصویری مشابه با لنفوسل را ایجاد می‌کند (۴). گاه استاز مدفوع در کولون ناحیه فاقد جذب رادیودارو را در تصاویر دینامیک و استاتیک ایجاد می‌کند که در تشخیص افتراقی با لنفوسل قرار می‌گیرد (۸). ضمناً در بیمارانی که دیالیز پریتونه‌آل می‌شوند بعد از انجام پیوند کلیه، گهگاه در اسکنها ناحیه فاقد جذب رادیودارو دیده می‌شود که ناشی از تجمع مایع در پریتون می‌باشد. این وضعیت نیز ممکن است با

بدهد، ولی معمولاً بین روز پنجم تا ماه سوم بعد از پیوند ایجاد می‌شود (۱). نمای اسکن بصورت کاهش و تأخیر در پرفوزیون و جذب پارانشیمال و تخلیه رادیودارو مشاهده می‌شود (شکل ۲). نوعی از فرم حاد که در طی پنج روز اول رخ می‌دهد، رد پیوند تسریع شده (accelerated) نام دارد که اغلب به سهولت درمان می‌شود (۳ و ۴).

رد پیوند از نوع مزمن: با واسطه ایمنی هومورال صورت گرفته و پدیده‌ای با پیشرفت آهسته است که علائم بالینی با وضوح کمتری را نسبت به فرم حاد نشان می‌دهد. در اسکن کلیه کاهش و تأخیر پرفوزیون و فونکسیون واضح است. (۳) (شکل ۴).

نکروز توبولر حاد: این پدیده ناشی از صدمه ایسکمیک کلیه است که در زمان پیوند معمولاً ایجاد شده است و در طی یک تا چهار هفته بعد از پیوند به طور خود به خود بهبود می‌یابد (۱). در اسکن رادیوایزوتوپ، پرفوزیون نسبتاً خوب و کاهش و تأخیر در جذب و ترشح مشهود می‌باشد (شکل ۳).

نفروتوکسیسیته با سیکلوسپورین A: یافته های بالینی شبیه به رد حاد پیوند ایجاد می‌کند، درحالی که نمای اسکن رادیوایزوتوپ شبیه به ATN می‌شود. حساسیت اسکن در افتراق نفروتوکسیسیته فوق که شبیه به ATN علی‌رغم تأخیر و کاهش فونکسیون، پرفوزیون به طور نسبی حفظ می‌شود از رد حاد پیوند که کاهش هم در پرفوزیون و هم در فونکسیون می‌باشد حدود ۸۰٪ است (۵). در مورد مکانیزم ایجاد این عارضه تئوریه‌های مختلفی بیان شده است، شامل صدمه به لوله‌های ادراری که در اثر فشار برگشتی ایجاد می‌شود و سبب ترشح آنژیوتانسین و کاهش جریان گلوبولینی می‌گردد. در هر حال شواهد موجود احتمال ایسکمی را به عنوان عامل مستعدکننده ایجاد گلوبولینو اسکلروز مطرح می‌نماید (۵). اختلال در متحنی رنوگرام کلیه که مطرح‌کننده رد حاد پیوند کلیه باشد، در بیماری که

لنفوسل اشتباه بشود (۱).

## روش کار

در این مطالعه مجموعاً ۳۰۶ بیمار با کلیه پیوندی مورد بررسی قرار گرفتند. در مدت ۳ سال ۷۷۵ مطالعه بر روی این تعداد بیمار صورت گرفت، به طوری که بر روی هر بیمار حداقل دو اسکن رادیوایزوتوپ انجام شد.

رادیوداروی انتخاب شده  $Tc99m-DTPA$  بود زیرا قابلیت خوب در بررسی هر سه فاز پرفوزیون، کورتیکال و ترشحی دارد. پس از هیدراته کردن بیمار با ۲۵۰ میلی لیتر آب، به بیماران گفته شد مثانه را تخلیه کرده و مطالعه در وضعیت خوابیده به پشت صورت گرفت. به علت موقعیت مکانی کلیه پیوندی تصویربرداری در نمای قدامی انجام شد. رادیودارو به صورت داخل وریدی به میزان ۱۵ میلی کوری تجویز شد و تصاویر با استفاده از دوربین گامای با فیلد بزرگ و کولیماتور از نوع genral-purpose انجام شد. بلافاصله بعد از تزریق تصاویر فاز پرفوزیون در فواصل هر ۳ ثانیه تا حدود ۶۰ ثانیه گرفته شد. این تصاویر با یک تصویر با شمارش بالا در زمان دو دقیقه دنبال شد (تصویر کورتیکال یا پارانشیمال)، سپس هر ۵ دقیقه تا ۳۰ دقیقه تصاویر بعدی گرفته شد. تصاویر تأخیری برحسب نیاز گرفته شد، به این ترتیب که در صورت وجود تأخیر در ترشح در طی ۳۰ دقیقه اول پس از تخلیه مثانه و راه رفتن بیمار، تصویربرداری مجدد انجام شد. در مواردی که با این مانورها نیز تخلیه مناسبی صورت نمی گرفت، فوراً مزایید به میزان  $1.0/3 \text{ mg/kg}$  تجویز شد و تصاویر سریال هر ۵ دقیقه برای ۱۵ تا ۳۰ دقیقه بعد گرفته شد. سپس بررسی اسکن‌ها انجام گرفت.

## نتایج

از ۷۷۵ مطالعه‌ای که بر روی ۳۰۶ بیمار پیوند کلیه‌ای

انجام شد، در ۱۷۱ مورد هیچگونه نکته غیرطبیعی مشاهده نشد که حدود  $55/8\%$  از کل را تشکیل می دادند. (شکل ۱) در ۱۰۱ بیمار عارضه پارانشیمال وجود داشت ( $33\%$ ) که از این تعداد ۲۷ مورد ( $83/8\%$  از کل) ناشی از نکروز توبولر حاد (ATN) بود (شکل ۳) و ۷۴ مورد دیگر ناشی از رد پیوند بود ( $24/1\%$  از کل) (شکل ۲ و ۴). در ۱۰ بیمار ( $3/26\%$ ) عارضه انسدادی مشاهده شد (شکل ۶). در ۱۷ مورد ( $5/55\%$ ) نشت ادراری مشاهده شد (شکل ۷). در دو مورد ( $0/65\%$ ) بورینوما وجود داشت (شکل ۸). در ۴ مورد عارضه عروقی وجود داشت ( $1/3\%$ ) که عمدتاً به صورت انفارکتوس بودند که در اسکن ناحیه فاقد جذب رادیودارو را مطابق با محدوده شریان مسدود ایجاد می کرد. (شکل ۹).

## بحث

پزشکی هسته‌ای فراهم کننده روشی ساده، غیرتهاجمی، ارزان و سریع جهت بررسی وضعیت کلیه پیوندی از لحاظ خون‌رسانی و عملکرد می باشد. مزیت این روش در این است که می توان بدون تحمیل پرتوگیری بالا آن را تکرار نمود و بدین طریق سیر پیشروی عملکرد کلیه را دنبال نمود. امتیاز اساسی این روش این است که می توان عوارض مهم کلیه پیوندی را ۲۴ تا ۴۸ ساعت پیش از ایجاد هرگونه تغییر آزمایشگاهی و رادیولوژیک و حتی سریعتر از بیوپسی تشخیص داده و با درمان سریع و صحیح موجبات نجات کلیه پیوندی را فراهم نمود.

از رادیوداروهای مختلفی می توان جهت این بررسی استفاده نمود که از میان آنها می توان به  $I-131 \text{ OIH}$ ,  $Tc99m-GHA$ ,  $Tc99m-DTPA$  یا  $I-123$  و  $Tc99m-MAG_3$  اشاره نمود. استفاده از اورتویدوهیپورات ( $OIH$ ) بیشتر در مواقعی صورت می گیرد که میزان درگیری فونکسیون کلیه شدید باشد، ولی

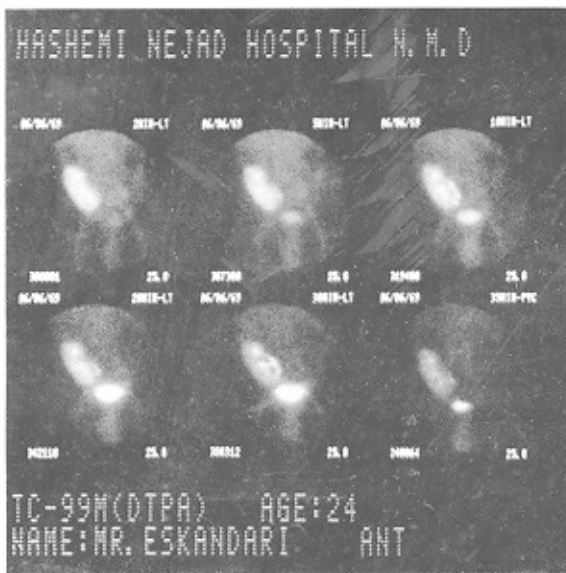به‌دست آمده تا حدود زیادی با آمار بدست آمده از سایر تحقیقات در این زمینه مطابقت داشته و بیانگر این است که پزشکی هسته‌ای می‌تواند به نحو مطلوبی در تشخیص سریع عوارض اصلی کلیه پیوندی و در نهایت فراهم آوردن امکان درمان سریع آنها کمک‌کننده باشد.

### قدردانی و تشکر

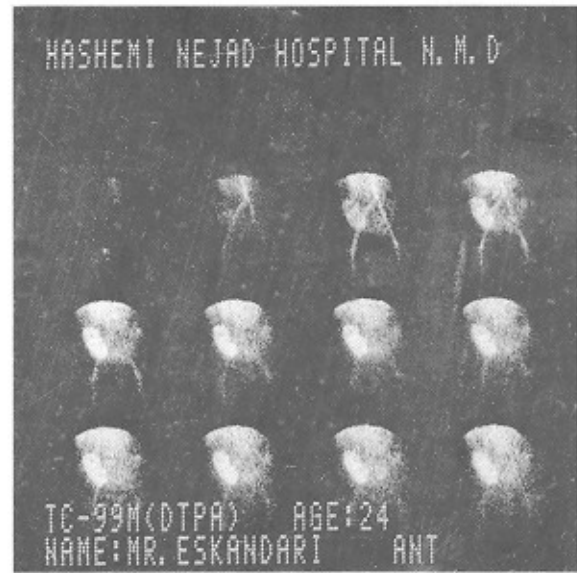بدینوسیله از آقای محمد ایزدینیا که در انجام کارهای تکنیکی و گردآوری بررسی‌ها نهایت همکاری را نموده‌اند سپاسگزاری می‌شود.

در سایر موارد به علت پرتوگیری بالا ناشی از I-131 عمدتاً از دو رادیوداروی دیگر مذکور استفاده می‌شود.

ما در تحقیق خود از Tc99m-DTPA استفاده کردیم که به علت سرعت عمل بیشتر و سهولت در دسترس بودن آن در مقایسه با Tc99m-GHA و نیز فراهم نمودن امکان بررسی مناسب هر سه فاز مطالعه (پرفوزیون و کورتیکال و ترشحي) بوده است. در این مطالعه حدود ۵۵/۵۸٪ موارد نرمال بودند، ۸/۸٪ نکروز توبولر حاد، ۲۴٪ رد پیوند، ۳/۲۶٪ انسداد، ۵/۵۵٪ نشت ادراری و ۰/۶۵٪ یورینوما، ۱/۳٪ عارضه عروقی و ۰/۳۲٪ لنفوسل نشان دادند. نتایج



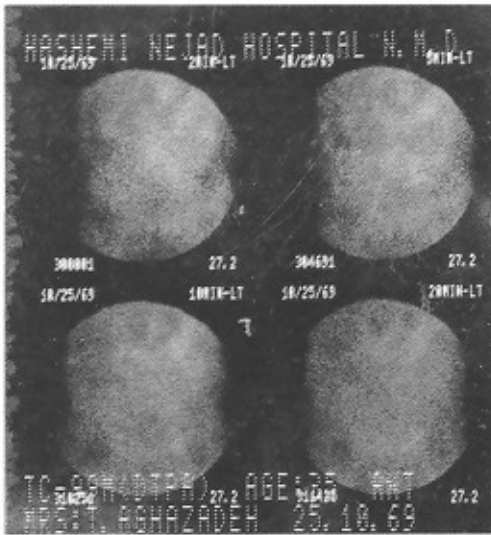
شکل (۱) B-



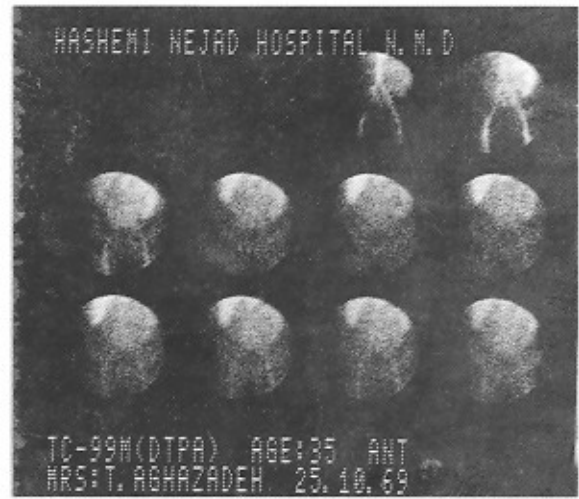شکل (۱) A-

شکل ۱: مطالعه طبیعی کلیه پیوندی

پرفوزیون در کلیه پیوندی همزمان با شریان ایکساک ظاهر شده، در فاز استاتیک جذب خوب پارانشیمال و ترشح و تخلیه مناسبی دیده می‌شود.

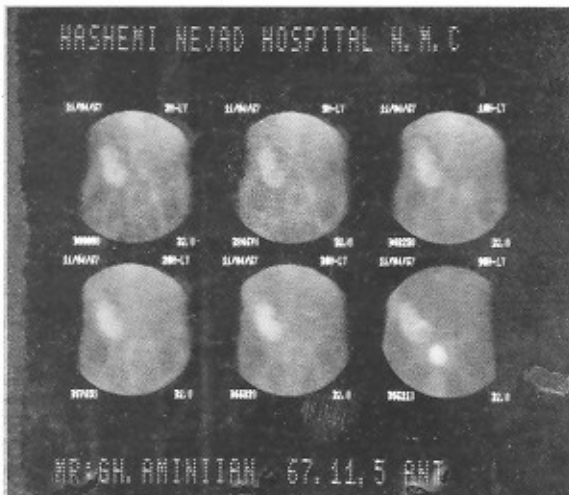


شکل (۲) - B

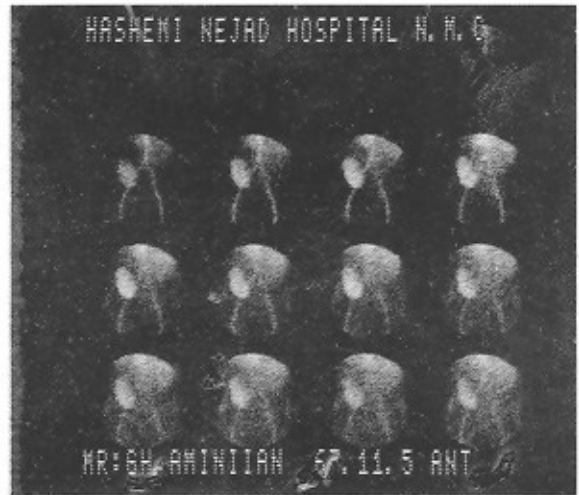

شکل (۲) - A

شکل ۲: رد حاد پیوند کلیه  
کاهش و تأخیر در پرفوزیون و جذب پارانشیمال و تخلیه رادیودارو در کلیه پیوندی مهبود می‌باشد.

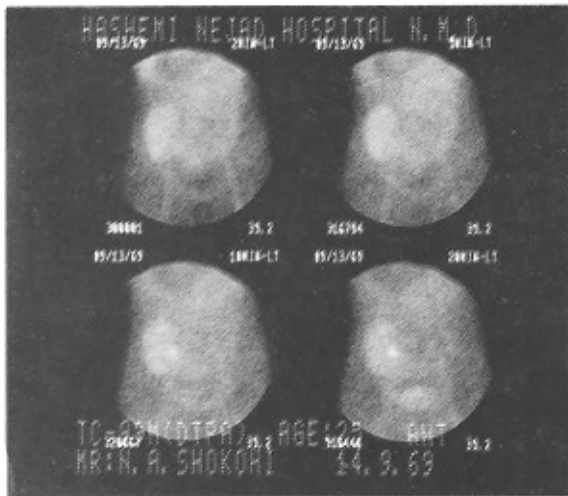


شکل (۳) - B

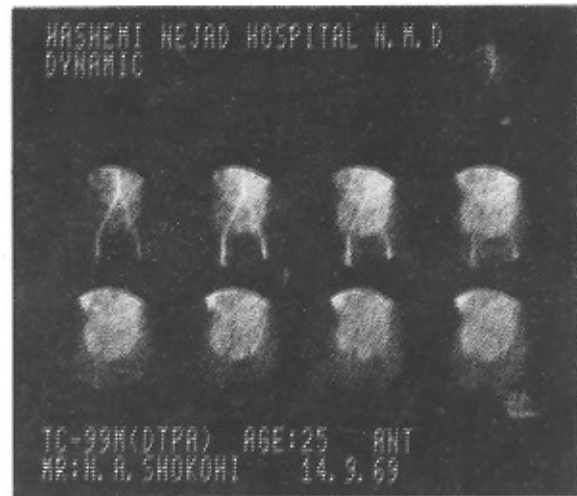


شکل (۳) - A

شکل ۳: نکروز توبولر حاد  
تصویر A: حفظ نسبی پرفوزیون و تأخیر و کاهش مشخص در فونکسیون دیده می‌شود.  
تصویر B: بهبود در فونکسیون بدون درمان دیده می‌شود.



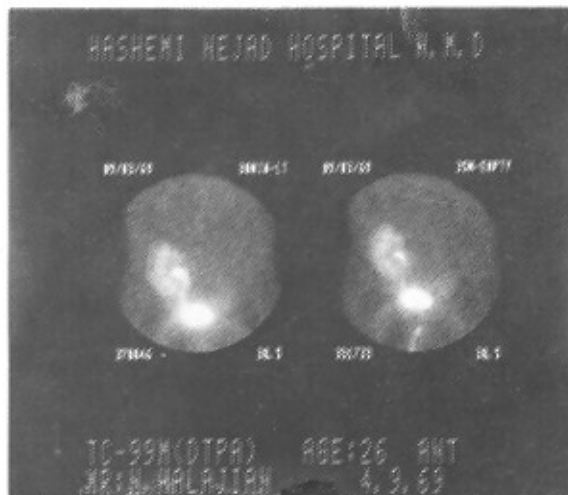شکل (۴)-B



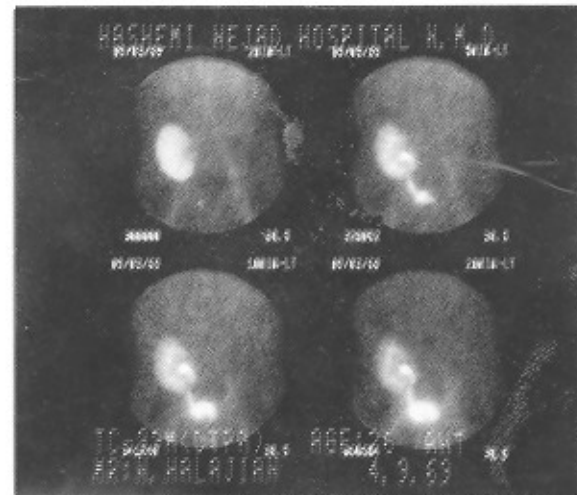
شکل (۴)-A

شکل ۴: رد مزمن پیوند کلیه

تصاویر فوق مربوط به مرد ۲۵ ساله‌ای می‌باشد که دو سال پیش پیوند کلیه دریافت کرده است. کاهش در پرفوزیون و فونکسیون در این بیمار با سطح کراتینین افزایش یافته مطابقت با تشخیص رد مزمن پیوند می‌باشد.



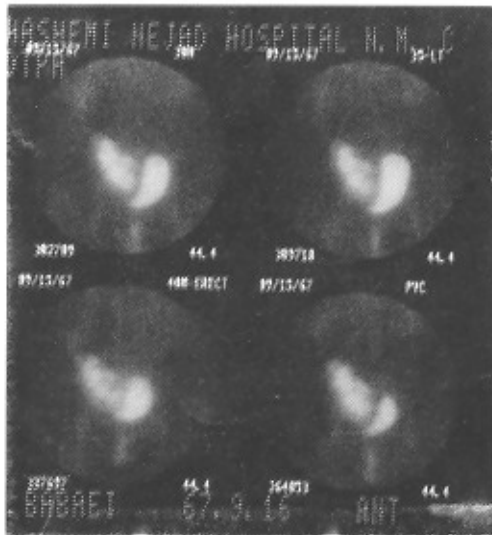شکل (۵)-B



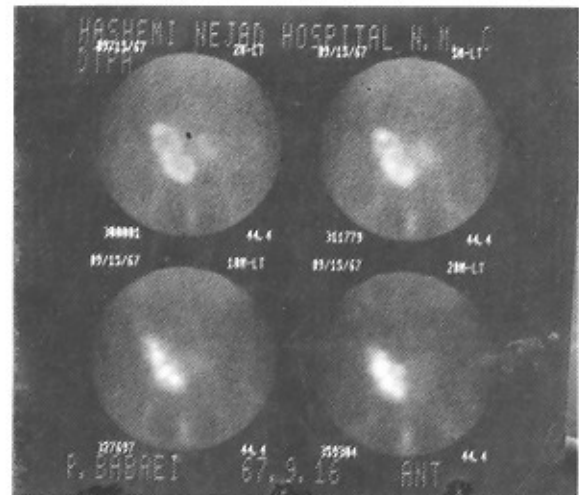
شکل (۵)-A

شکل ۵: انسداد حالب

سیستم جمع‌کننده و حالب متسع تا سطح اتصال حالب به مثانه مطرح‌کننده مسئله انسدادی می‌باشد. در این بیمار با توجه به اینکه ۳ روز از انجام جراحی گذشته است، ادم پس از جراحی در محل اتصال حالب به مثانه مطرح می‌گردد.



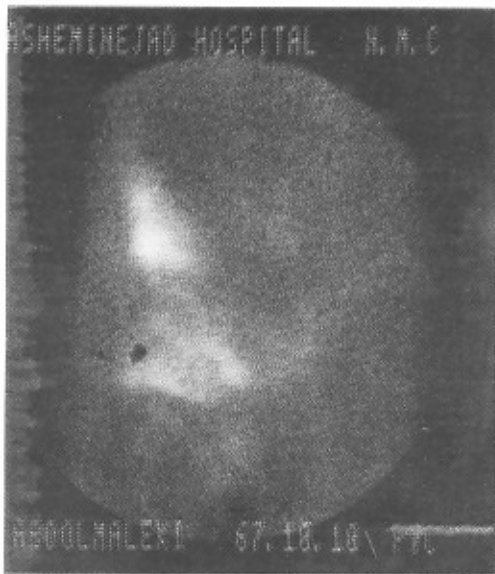
شکل (۶)-B



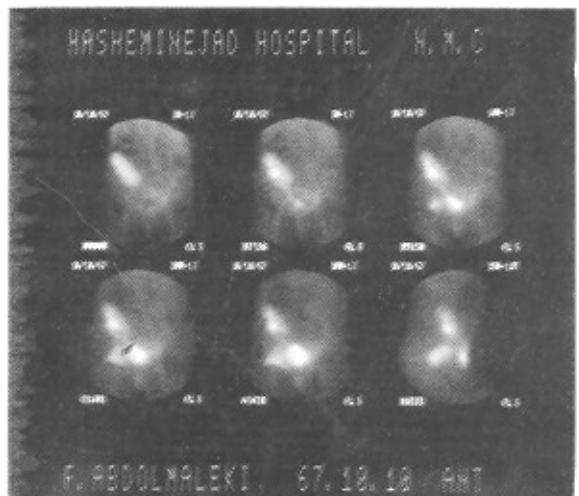شکل (۶)-A

شکل ۶: انسداد حالب

سیستم جمع‌کننده متسع با تجمع پیش‌رونده رادیودارو مشهود می‌باشد که فقط به طور نسبی به لایکس پاسخ داده است.



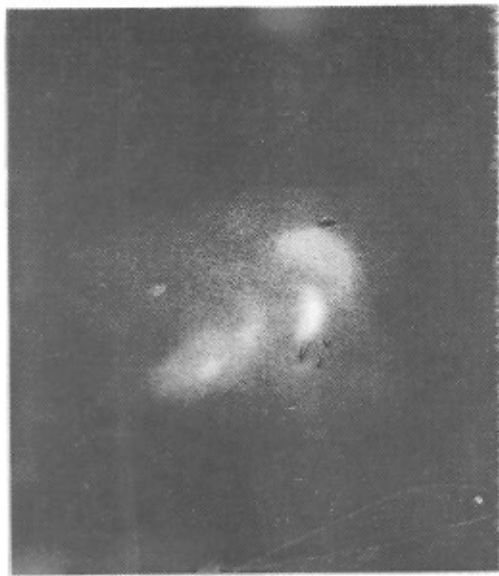شکل (۷)-B



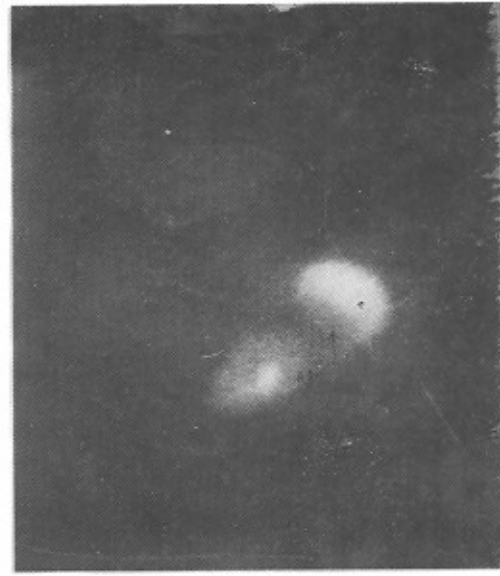شکل (۷)-A

شکل ۷: نشت ادراری

تجمع پیش‌رونده رادیودارو در ناحیه‌ای خارج از مسیر سیستم ادراری ناشی از نشت ادرار می‌باشد.



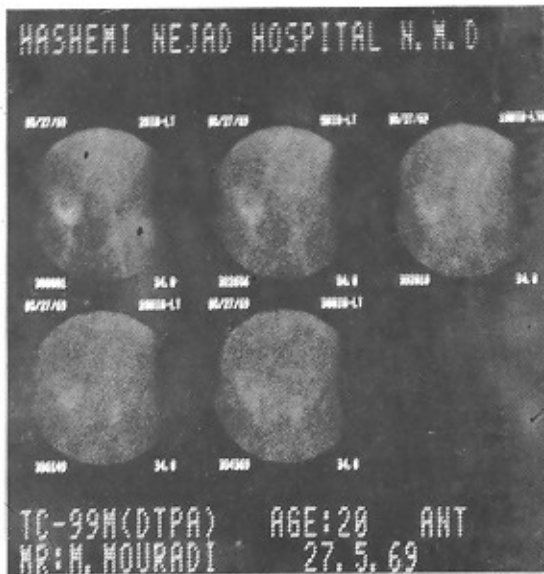
شکل (۸) - B



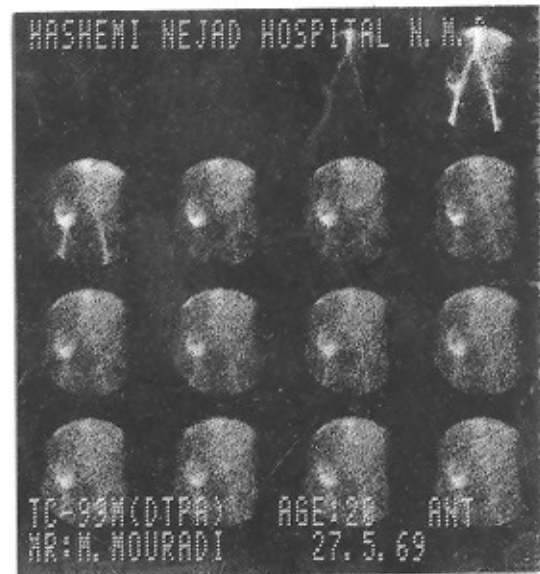
شکل (۸) - A

شکل ۸: یورینوما

ناحیه فاقد جذب اولیه رادیودارو در قسمت فوقانی و جانبی نسبت به مثانه که در تصاویر تأخیری (۳۸ دقیقه و ۳ ساعته) تجمع پیش‌رونده رادیودارو را نشان می‌دهد که به علت وجود یورینوما در این ناحیه می‌باشد.




شکل (۹) - B




شکل ۹: انفارکتوس کلیوی شکل (۹) - A

در پل فوقانی کلیه پیوندی این بیمار که ۱۸ روز پیش این پیوند را دریافت کرده ناحیه فاقد جذب رادیودارو دیده می‌شود که مطرح کننده انفارکتوس این ناحیه می‌باشد. وجود ترومبوز شریان کلیوی و انفارکتوس این منطقه به وسیله جراحی اثبات شد.





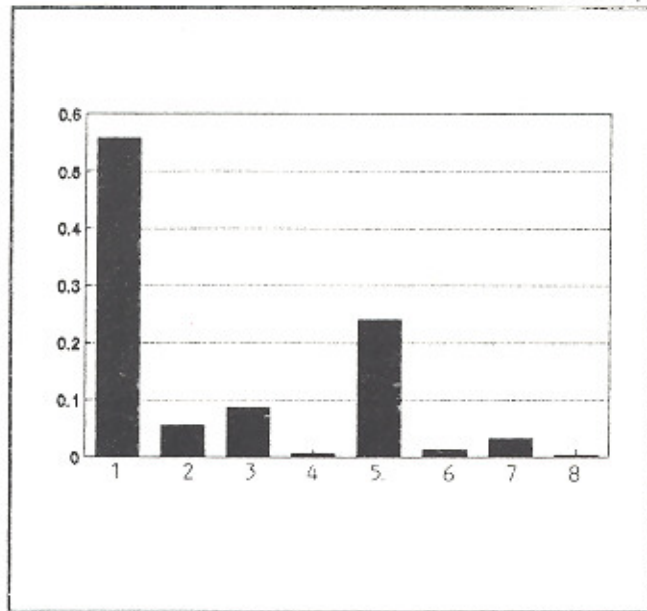
شکل (۱۰) - B



شکل (۱۰) - A

شکل ۱۰: لئوسل

ناحیه گرد فاقد جذب رادیودارو که در تصاویر تأخیری تر نیز بدون نشان دادن اکتیویته به همان صورت باقی مانده است دیده می‌شود. در درناز جراحی تشخیص لئوسل اثبات شد.



شکل ۱۱: نمودار شیوع عوارض پیوند کلیه در تحقیق ارائه شده.

## REFERENCES

- 1) Pjura GA, Lowry PA. Radionuclide imaging of UUT. Gottschalk A, Hoffer PB, ed. Diagnostic nuclear medicine. Williams & Wilkins. 1989: 940.
- 2) Brenner BM, Rector FC, ed, The kidney, W.B Saunders 1985, Vol. 2: 1953-1968.
- 3) Siegel BA, Proto AV, Theros EG, Nuclear Radiology (Fourth series) text and syllabus. acr. 1990: 603.
- 4) Seminars in nuclear medicine, number 3. 1988.
- 5) Khan BD. Cyclosporine nephrotoxicity. American journal of kidney diseases. 1986, Vol. 8, No. 5, (November)
- 6) Thomsen HS, Nielsen SL, Larsen S, Lokegard H. Renography and biopsy-verified acute rejection in renal, allotransplant receiving cyclosporine A, Eur. J. nucl. Med. 1987. 12: 477-479.
- 7) Alavi A, Crossman R, Siegel A. Intraperitoneal urine leak following renal transplant. J Nucl Med. 1990; 31: 1206-1210.
- 8) Barker HM, Arnd JW, Pauweis FKJ, Extrarenal scintigraphic aspects of kidney transplant scans obtained with <sup>99m</sup>Tc-DTPA. Eur J Nucl Med, 1987. 12: 477-479.
- 9) Gedroye WM, Miller C, Fogelman I. CAPD Fluid. Eur J. Nucl Med. 1987; 12: 480-481.