

## گزارش یک مورد فتق انسزیونال در اسکن کلیه بیمار پیوندی

دکتر ویولت امیر جلالی - دکتر نادره ناصر هلالی

بخش پزشکی هسته‌ای بیمارستان دکتر لبافی‌نژاد  
دانشگاه علوم پزشکی شهید بهشتی

### چکیده

فتق‌های جدار شکم، شایع‌ترین وضعیتی هستند که نیاز به اعمال جراحی بزرگ پیدا می‌کنند. در این بررسی، یک فتق انسزیونال بزرگ که به صورت یافته‌ای اتفاقی در اسکن کلیه - *Tc-DTPA* یک بیمار پیوندی دیده شده است، گزارش می‌گردد.

### مقدمه

hernia در زبان لاتین به معنی پارگی و در زبان یونانی به معنی جواره است. از نظر تعریف به معنی بیرون‌زدگی یک عضو از خلال منفذی در یک دیواره که حفره‌ای را دربر می‌گیرد، می‌باشد. فتق‌های جدار شکم تنها در نقاطی ایجاد می‌شوند که آپونوروز و فاشیا در آن مناطق فاقد حمایت‌های لازم از جانب عضلات مخطط می‌باشد. این مناطق ممکن است به صورت طبیعی وجود داشته باشند یا گاهی به دنبال اعمال جراحی یا آتروفی عضلانی ایجاد شوند. شایع‌ترین نقاط ایجاد فتق عبارتند از: کشاله ران، ناف، خط سفید، نیمه هلالی اشپیگل، دیافراگم و برش‌های جراحی.

### معرفی بیمار

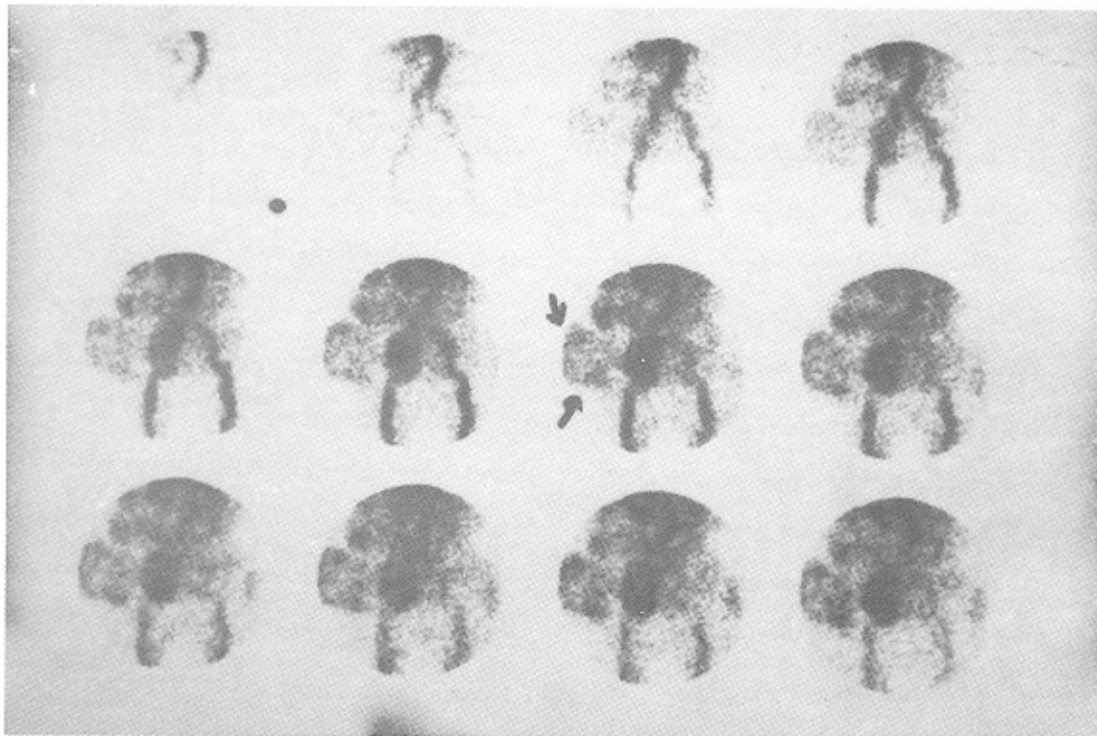
بیمار خانم ۶۵ ساله‌ای بود که دو سال قبل به علت نارسای کلیه تحت جراحی پیوند قرار گرفته بود. کلیه پیوندی از دو ماه پس از پیوند دچار اختلال عملکرد شده و بیمار با تشخیص وازنش مزمن مجدداً از همان زمان تحت دیالیز قرار گرفته بود. کراتینین زمان مراجعه  $3/78 \text{mg/dl}$  بود. از یک سال پس از پیوند، توده‌ای در پهلو راست بیمار در محل برش جراحی ایجاد شده بود که رشد پیشرونده داشت اما بیمار بجز احساس سنگینی و فشار ناشی از آن شکایت دیگری نمی‌کرد. در معاینه فیزیکی توده‌ای به ابعاد  $10 \times 10 \text{ cm}$  با قوام نرم، بدون تغییر رنگ و حساسیت در ربع تحتانی راست شکم در محل برش جراحی وجود داشت که تشخیص آن فتق انسزیونال بود و بیمار جهت ترمیم فتق بستری شده بود. در اسکن از کلیه پیوندی که با تزریق  $15$  میلی‌کوری

جدی جراحی می‌باشند. این فتق‌ها تمایل زیادی به بزرگ‌شدن داشته، در بسیاری موارد قابل ترمیم نمی‌باشند. چاقی همراه با عفونت، دو علت عمده در بروز این نوع فتق‌ها می‌باشند. سنگینی چربی جدار، شکم باعث واردآوردن فشار به محل برش جراحی شده، آن را باز می‌کند. عفونت نیز جلوی التیام زخم را می‌گیرد. فشار خون بالا، اختلالات قلبی و کلیوی، دیابت و عفونت‌های چرکی چین‌های پوستی معمولاً با چاقی همراه بوده و در جلوگیری از التیام زخم نقش ایفا می‌کنند. درمان این بیماران از طریق هرنیوپلاستی و بازسازی آناتومیک جدار شکم صورت می‌گیرد ولی در فتق‌های انسزیونالی که نقایص آناتومیک آنها بزرگ‌تر از ۱۰ سانتی‌متر باشد، احتمال عود زیاد است.

99mTc-DTPA انجام شد، اختلال خونرسانی و عملکرد ترشحی کلیه پیوندی وجود داشت که با تشخیص بالینی بیمار یعنی واژنش مزمن مطابق بود. به علاوه یک ناحیه با حدود مشخص با افزایش متوسط جذب در مرحله آنژیوگرافی و جذب خفیف‌تر (به خصوص در حاشیه‌ها) در مرحله ترشحی در ربع تحتانی راست شکم و در محاذات طرفی کلیه پیوندی وجود داشت که با محل فتق بیمار مطابق بود. بیمار تحت عمل هرنیورافی قرار گرفت و با حال عمومی خوب مرخص گردید. در هر سه عکس فوق فتق انسزیونال با فلش مشخص شده است.

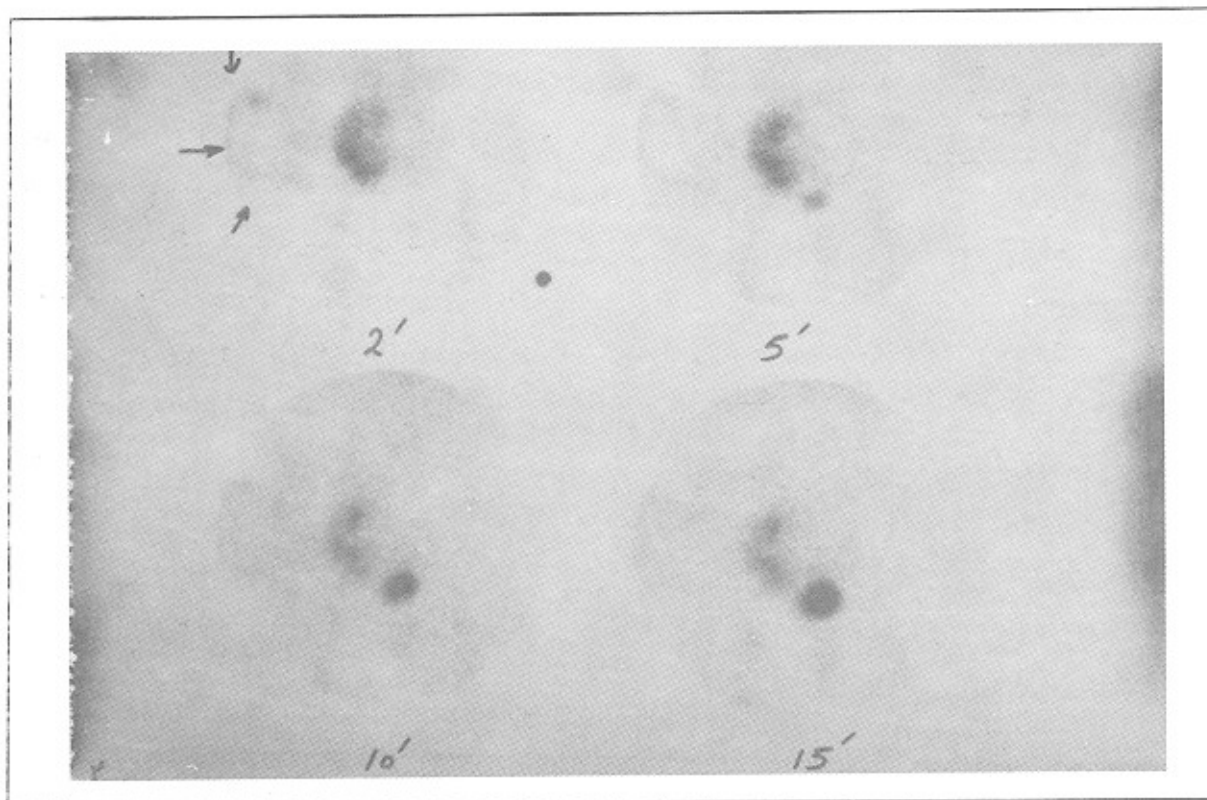
### بحث

فتق‌های برش‌های جراحی (انسزیونال)، جزء مشکلات

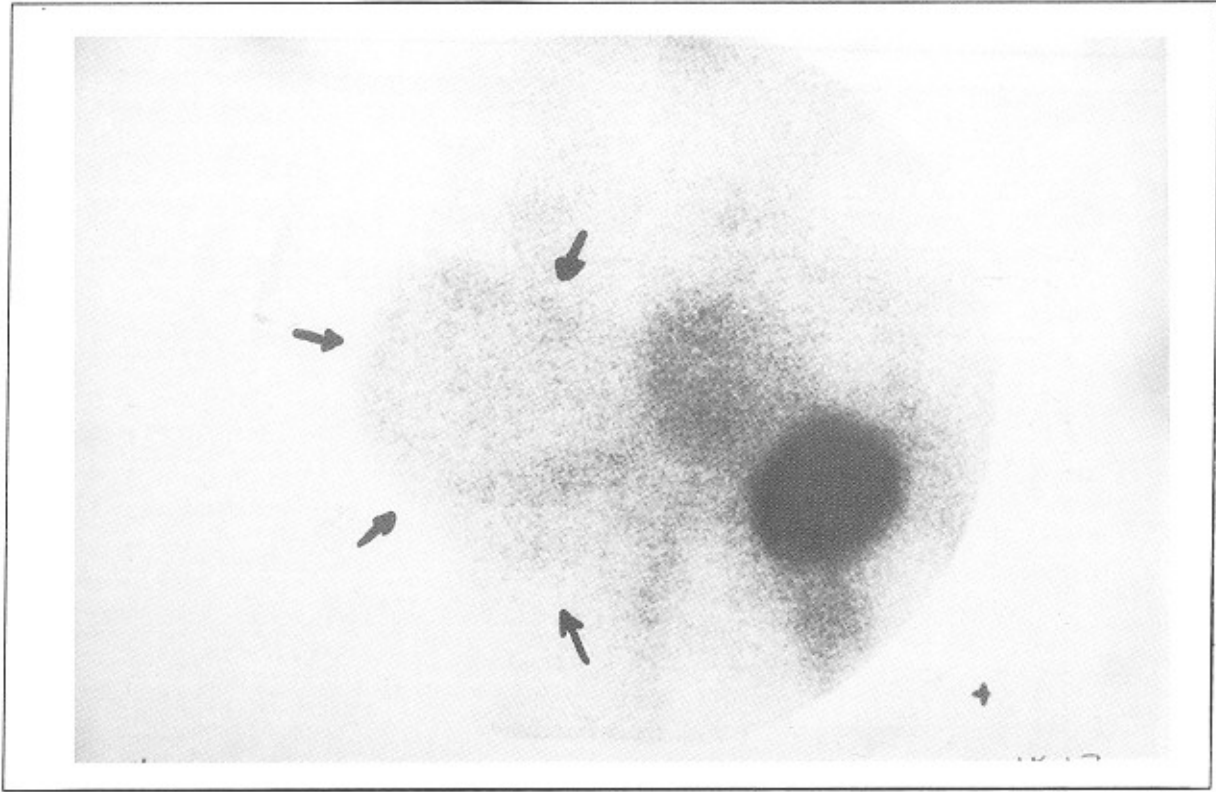


شکل ۱. مرحله آنژیوگرافی

گزارش یک مورد فتق انسزیونال در اسکن کلیه بیمار پیوندی



شکل ۲. مرحله ترشحي



شکل ۳. نمای تأخیری با بزرگنمایی

#### منابع

1. Schwartz; et al. Principles of Surgery. Mc Graw Hill. 1999, chap. 13
2. Houck JP, Rypins EB, et al. Repair of incisional hernia. Surg Gynecol Obstet. 1989, 169: 397.
3. Skandalakis JE, Gray SW, et al. Herina: Surgical anatomy and technique. Mc Graw Hill, 1979.