

بررسی خونرسانی پیوند هیدروکسی آپاتیت چشمی به روش اسکن استخوان با رادیوداروی $99mTc - MDP$

دکتر محمد افتخاری - دکتر احمد مهرآذین - دکتر رضاوالی
دکتر ارسلان وکیلی - دکتر ارمغان فرد - دکتر محسن ساغری

مؤسسه تحقیقات پزشکی هسته‌ای، دانشگاه علوم پزشکی تهران

چکیده

با استفاده از هیدروکسی آپاتیت در چشم پیوندی، امکان قرارگیری بهتر پروتز در قالب آن و حرکت پروتز حاصل شده است. پس از قرار دادن کره هیدروکسی آپاتیت، بتدریج نسج فیبرو واسکولار در داخل کره هیدروکسی پیشرفت می‌کند. در این زمان سوراخی در کره جهت قرار دادن (Peg) pin ایجاد می‌گردد. این حرکت کره هیدروکسی را به پروتز خارجی منتقل می‌کند (۱). از ۴۶ بیمار ۶۶ مطالعه با استفاده از اسکن استخوان با $99mTc - MDP$ جهت بررسی واسکولاریزاسیون هیدروکسی آپاتیت به عمل آمد. این مطالعه نشان داد که اسکن با $99mTc - MDP$ می‌تواند روش مناسبی برای بررسی میزان واسکولاریزاسیون ارگان پیوندی (هیدروکسی آپاتیت) و تعیین زمان مناسب قرار دادن Peg باشد به طوری که اگر نسبت اکتیویته اربیت دارای هیدروکسی آپاتیت به اربیت طرف سالم بیش از $1/12$ و جذب آن یکنواخت صورت گرفته باشد، نشانه کفایت واسکولاریزاسیون در ارگان پیوندی است.

مقدمه

از قرن ۱۶ میلادی تخلیه چشم (Enucleation) به دلایل متعددی صورت می‌گرفته است. از حدود ۱۰۰ سال پیش، از پیوند چشم برای بازسازی حفره چشم استفاده شده است. برای اولین بار در سال ۱۸۸۶ از یک گلوله شیشه‌ای در داخل کیپسول تنون و بعدها از غضروف، چربی، استخوان، ابریشم، پشم، چوب پنبه، عاج فیل، وازلین و پاراقین استفاده شده است (۲). اگرچه در پیوندهای جدید از شیوع عوارضی نظیر جابجایی (Migration)، بیرون افتادن (Extrusion) و عفونت کاسته شده است، اما ایجاد حرکت در پروتز چشمی کمتر قابل توجه بوده است. از سال ۱۹۸۵ از هیدروکسی آپاتیت برای بازسازی (Reconstruction) حفره چشم استفاده شد و در سال ۱۹۸۹ مورد پذیرش FDA قرار گرفت (۲ و ۳). هیدروکسی آپاتیت نوعی ماده معدنی است که در استخوان کورتیکال انسان به طور طبیعی وجود دارد.

فرمول آن $Ca_{10}(PO_4)_6(OH)_2$ می‌باشد و به وسیله یک واکنش هیدروترمال از کلسیم بی‌کربنات به کلسیم فسفات تبدیل می‌شود. کارولین هیدروکسی آپاتیت بسیار متخلخل است و به نسج فیبرو واسکولار اجازه می‌دهد که به داخل پیوند نفوذ کند و آن را به صورت بخش کاملی از بدن انسان در آورد (۲ و ۴).

کره هیدروکسی آپاتیت به اندازه‌های ۱۸، ۲۰ و ۲۲ میلی‌متر برای چشم‌های مختلف وجود دارد (۲ و ۴). این ماده واکنشهای آلرژیک و توکسیک ایجاد نمی‌کند و واکنش التهابی جسم خارجی نیز بسیار کم است و پس از ۴۸ ماه جذب (Resorption) قابل ملاحظه‌ای در آن دیده می‌شود (۵).

نفوذ بافت فیبرو واسکولار بداخل هیدروکسی آپاتیت موجب می‌شود که کره هیدروکسی در محل پیوند ثابت باقی بماند و چون خونرسانی دارد عفونت و جابجایی در آن کمتر اتفاق می‌افتد، بعلاوه از آنجایی که عضلات

بررسی خونرسانی پیوند هیدروکسی آپاتیت

مطالعات انجام شده بر روی حیوانات نشان داده است که انجام اسکن استخوان با $^{99m}Tc\text{-MDP}$ در بررسی پیوندهای هیدروکسی آپاتیت مفید بوده است. در مطالعات حیوانی وقتی هیدروکسی آپاتیت در تماس مستقیم با استخوان قرار گیرد در عرض ۲ هفته پس از گذاشتن هیدروکسی، واسکولاریزاسیون آن و پس از ۶ هفته رشد استخوان در پیوند اثبات می‌گردد. از طرفی نشان داده شده است که وقتی هیدروکسی آپاتیت در داخل بافت نرم گذاشته می‌شود با وجودی که در تماس مستقیم با استخوان نمی‌باشد، عروق به داخل مواد هیدروکسی آپاتیت نفوذ و رشد می‌کنند.

اگر زمان واسکولاریزاسیون به زمان ساختن پروتز خارجی نزدیک‌تر باشد، ممکن است، زمان توانبخشی بیمار و نهایتاً نصب نهایی پروتز و میزان هزینه بیمار کمتر شود (۶ و ۱۰).

خارجی چشم در محل آناتومیکی خود به هیدروکسی می‌چسبند، موجبات سهولت حرکت هیدروکسی را فراهم می‌کنند و همچنین از اثر وزن چشم مصنوعی روی فورنیکس تحتانی و پلک تحتانی می‌کاهند. حرکت هیدروکسی آپاتیت توسط یک Pin به چشم مصنوعی منتقل می‌شود. چشم مصنوعی از جنس شیشه است و اتصال هیدروکسی به پروتز به روش Ball & Socket توسط میله Peg انجام می‌شود (۱).

در یک مطالعه مشخص گردیده که هیدروکسی اثر Osteoinduction هم دارد احتمالاً این پدیده با دو مکانیزم ترانسفورماسیون مونوسیت‌ها و متابلازی فیبروسیت‌ها و مهاجرت آنها به داخل پیوند صورت می‌گیرد.

برای انجام Peg Drilling لازم است که فیبرو واسکولاریزاسیون به طور کامل صورت گرفته باشد. قبلاً توصیه می‌شد که این عمل ۶ ماه پس از تخلیه چشم صورت گیرد (۱، ۴ و ۱۰).

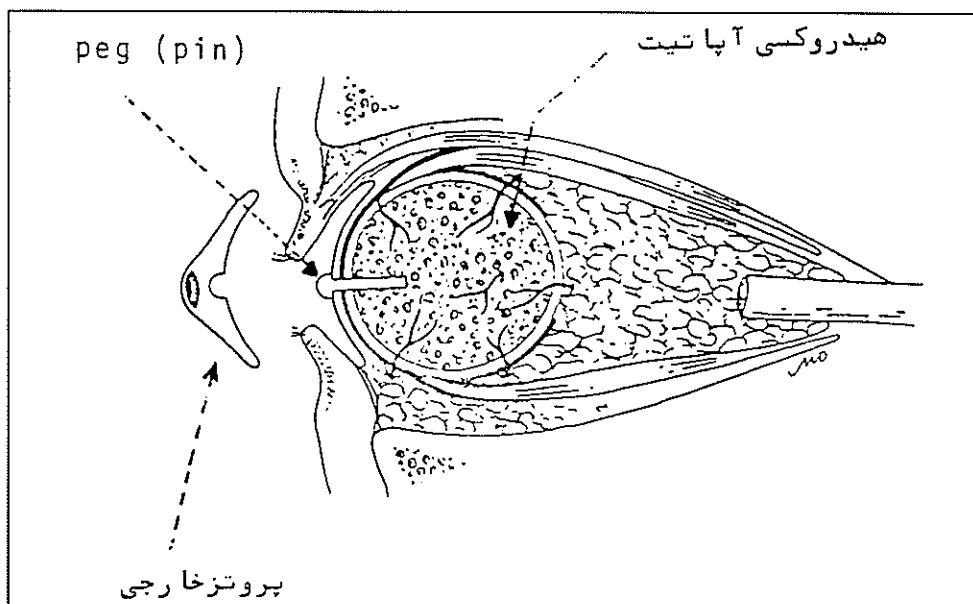


Figure 3. Motility implant with ball and socket coupling to artificial eye.

در این مطالعه سعی شده است که فواید سینتی‌گرافی با TC-MDP و اندازه‌گیری کیفی و کمی واسکولاریزاسیون هیدروکسی بررسی شود تا زمان واسکولاریزاسیون و همچنین زمان عمل جراحی ثانوی (Secondary Operation) به حداقل برسد.

روش کار

در طی یکسال، تعداد ۴۶ بیمار (۲۴ زن و ۲۲ مرد) که دارای محدوده سنی ۸ تا ۵۴ سالگی و سن متوسط ۲۵/۵ سال بودند توسط اسکن ۳ فاز استخوان با TC-MDP مورد بررسی قرار گرفتند.

بیمار به صورت Supine روی تخت تصویر برداری قرار گرفته و پس از تزریق وریدی ۲۰ میلی‌کوری رادیوداروی 99mTC-MDP، با استفاده از کولی‌ماتور Large Field با رزولوشن بالا، اسکن ۳ فاز استخوان انجام گردید. به مدت ۶۰ ثانیه هر ۳ ثانیه یک تصویر گرفته می‌شود. برای تعیین حجم نسبی اولیه Blood Pool، یا توزیع اکسترا سلولر ماده نشان‌دار، یک تصویر قدامی و مایل خارجی دو طرفه (یک میلیون شماره در هر تصویر) دو دقیقه پس از تزریق انجام شد. ۲ ساعت پس از آنکه رادیودارو در استخوان لوکالیزه شد، تصاویر قدامی و مایل قدامی دو طرفه با یک میلیون شماره (Count) در هر تصویر، از بیمار گرفته شد. آنالیز اطلاعات روی تصاویر Imaging قدامی که بدلیل نزدیک‌تر بودن به دکتور بهترین رزولوشن را دارند، صورت گرفت. در این نما Geometry برای هر دو چشم یکسان می‌باشد. اکتیویتی داخل اوربیت سالم با رسم ROI مشخص می‌گردد. حاشیه (Rim) اوربیت کنار گذاشته می‌شود چراکه بدلیل فشردگی استخوانی در این ناحیه کانت بسیار بالایی نشان می‌دهد (۷ و ۱۰).

سپس به همان روش قبلی و به اندازه ROI چشم سالم، بر روی چشم دارای هیدروکسی آپاتیت هم ROI کشیده می‌شود. سپس نسبت اکتیویتی چشم دارای پیوند به چشم بدون پیوند با نسبت آستانه نرمال مقایسه می‌شود که به صورت ± 2 SD متوسط نرمال $\frac{\text{چپ}}{\text{راست}}$ یا $\frac{\text{راست}}{\text{چپ}}$ در نظر

گرفته می‌شود (± 2 SD Highest Mean).

نتایج

در مؤسسه تحقیقات پزشکی هسته‌ای دانشگاه علوم پزشکی تهران این مطالعه از ۲۳ تا ۳۲۹ روز پس از عمل پیوند هیدروکسی آپاتیت صورت گرفت. ۲۳ بیمار دارای پیوند چشم راست و ۲۳ بیمار در چشم چپ دارای هیدروکسی آپاتیت بودند. ۲۰ بیمار از کل بیماران، ۲ بار اسکن شدند و در کل ۶۶ مطالعه صورت گرفت.

در مرحله جریان خون (Blood Flow) در اسکن استخوان، افزایش جریان خون به داخل پیوند مشهود نمی‌باشد ولی تصاویر تأخیری، جذب فوکال شدیدی را در ناحیه پیوند نشان می‌دهند. البته در افراد مختلف یافته‌های یکسانی مشاهده نمی‌گردد.

نسبت‌های اکتیویتی در افراد نرمال (گروه کنترل ۱۰ نفری) میزان 0.96 ± 0.05 برای چشم راست به چپ و حدود 1.02 ± 0.05 برای چشم چپ به چشم راست بود. مقدار آستانه رقم ۱/۱۲ از گروه کنترل به عنوان بالاترین مقدار متوسط اکتیویتی چشم با دو انحراف معیار در نظر گرفته شد.

در دو هفته اول، افزایش اکتیویتی در اطراف هیدروکسی بوجود می‌آید که به تدریج به صورت یکنواخت انتشار پیدا می‌کند. تمام بیمارانی که بین ۲ تا ۸ ماه اسکن شدند جذب قابل توجه و یکنواختی نشان دادند.

در ۲۲ بیمار Peg Drilling پس از ۸ ماه انجام شد که متوسط اکتیویتی در این زمان ۱/۴۲ بود. این بیماران پس از Peg Drilling هیچ عارضه کلینیکی نداشتند.

۱۱ بیمار بین ۴/۵ - ۲ ماه بعد از پیوند و زمانی که اکتیویتی به میزان مناسب رسیده بود Peg Drilling شدند و نتایج موفقیت آمیزی داشتند.

بقیه بیماران در زمان ۲ - ۱ ماه بررسی شدند و متوسط اکتیویتی همانند اکتیویتی بیمارانی بود که در زمان ۴/۵ - ۲ ماه پس از پیوند بررسی شده بودند. زودرس‌ترین Peg Drilling در یک کودک ۸ ساله انجام

بررسی خونرسانی پیوند هیدروکسی آپاتیت

از آنجایی که تصاویر جریان خون (Blood Flow) بجز در مواردی که به عفونت شک داشته باشیم، نقش بسیار کمی در ارزیابی واسکولاریزاسیون پیوند داشت، به صورت روتین توصیه نمی‌شود.

از هر دو روش اسکن یعنی Planar و SPECT برای ارزیابی واسکولاریزاسیون استفاده می‌شود. اگرچه در روش SPECT که دارای رزولوشن و کنتراست بهتری است میزان اکتیویته بیشتری مشاهده می‌شود، به نظر می‌رسد که نمای قدامی تصاویر Planar برای تعیین وضعیت پیوند کافی خواهد بود.

علاوه بر بررسی میزان اکتیویته، توجه به نوع انتشار رادیودارو نیز از اهمیت ویژه برخوردار است. به طوری که اگر جذب به صورت حاشیه‌ای (Rim) باشد، ممکن است بیانگر وجود بافت فیبرو واسکولاری باشد که در اطراف پیوند ایجاد شده است.

اطلاعات بدست آمده در این مطالعه نشان می‌دهد که ۱ - ۲ ماه پس از جراحی، واسکولاریزاسیون هیدروکسی کامل می‌شود. با این وجود مطالعات بیشتری مورد نیاز است که دقت میزان اکتیویته را در زمان‌های پس از پیوند هیدروکسی مشخص نماید.

این مطالعه نشان داد که، در صورتی که در سنجی گرافی با $^{99m}\text{Tc-MDP}$ نسبت اکتیویته هیدروکسی آپاتیت پیوندی به اوربیت سالم بیش از $1/12$ در نمای قدامی و جذب هوموژن صورت گرفته باشد، حفر سوراخ در هیدروکسی موفقیت‌آمیز خواهد بود.

شد که یک ماه پس از انجام پیوند اکتیویته $2/4$ داشت. براساس این نتایج، زمان ۴۲ روز بعد از پیوند جهت انجام سنجی گرافی استخوان و Peg Drilling انتخاب گردید.

بحث

پس از انجام پیوند هیدروکسی آپاتیت، برای اتصال پروتز به آن می‌بایست سوراخی در داخل هیدروکسی آپاتیت ایجاد نمود (Peg Drilling)، تا توسط Peg، پروتز به هیدروکسی اتصال یابد. این عمل وقتی موفقیت‌آمیز خواهد بود که واسکولاریزاسیون هیدروکسی کامل شده باشد. در گذشته، بدون بررسی، حدود ۶ ماه پس از انجام پیوند، Peg Drilling صورت می‌گرفت (۱ و ۴).

کامل شدن زودرس و ایمن بودن این روش چه از نظر کلینیکی و چه از نظر اقتصادی دارای اهمیت فراوان می‌باشد (۱۰).

گفته شده است که اگر مدت زمان توانبخشی کامل، طولانی شود حدود ۱۰۰۰ دلار به کل هزینه‌ها اضافه می‌شود. در این مطالعه نشان داده شده است که واسکولاریزاسیون هیدروکسی آپاتیت با اسکن استخوان قابل ارزیابی است.

گروهی از محققین از روش Profile جهت بررسی میزان واسکولاریزاسیون هیدروکسی آپاتیت استفاده کرده‌اند که در این روش اکتیویته چشم پیوندی با اکتیویته استخوان بینی و چشم مقابل، توسط منحنی Profile مقایسه می‌شود (۹ و ۱۰).

در این مطالعه نسبت اکتیویته $^{99m}\text{Tc-MDP}$ در کره هیدروکسی با چشم سالم (اوربیت مقابل) مقایسه شده است. این مطالعه نشان داد که اکتیویته در هیدروکسی آپاتیت پیوندی در صورت واسکولاریزاسیون موفق، به طور پیشرونده در اولین ماه افزایش می‌یابد و در ماه دوم به Plateau می‌رسد. البته زمان واسکولاریزاسیون با تکنیک جراحی نسبت مستقیم دارد (۸ و ۹).

منابع

- 1- A. Cahid Civelek MD, Elba M. Pacheco MD, Henry N. Wagner MD:
Quantitative measurement of Vascularization and Vascular ingrowth rate of Carollin Hydroxyapatite Ocular implant by TC-99m MDP bone imaging. Clinical nuclear medicine, VOL . 20, NO.9: 779-787, 1995
- 2- Stephen L. Bosnlak, Byron C. Smith:
Advances in Ophthalmic Plastic and reconstructive surgery. Volume.8: 75-81, 1991
- 3- Carol L. shields MD, Jerry A. shields MD, Patrick De Potter MD: Hydroxyapatite Orbital implant after enucleation, Arch Ophthalmol, Vol. 110. March 1992.
- 4- IOI Integrated Orbital Implants, INC. Pamphlet, San Diego, CA 92130-2067.
- 5- Jonathan J. Dutton MD. PHD: Coralline Hydroxyapatite as an ocular implant, Ophthalmology, Vol. 98, March 1991
- 6- Ophthalmology, Vol. 99, No.3 March 1992, Copyright 1992 by the American Academy of Ophthalmology.
- 7- Nuclear Medicine Short Communication Vascularization of Ocular Carolline Hydroxyapatite Implants. Eur J. of Nuel med, 1994
- 8- Dryja TP, Albert DM, Horns D: Adenocarcinoma Arising from the Epithelium of the ciliary body. Bone Formation in Hydroxyapatite Orbital Implants. 1981, 88
- 9- Arthur C. Perry MD FACS: Advances in enucleation, Ophthalmology Clinics of North America, Vol. 4, March 1991
- 10- Philip G. Frrone MD, Jonathan J. Dutton MD PhD: Rate of Vascularization of Carollin Hydroxyapatite Ocular Implants. Ophthalmology, Vol. 99, No.3, March 1992